DES TUMEURS

DE LA

VOUTE PALATINE ET DU VOILE DU PALAIS

PAR

Le Docteur FANO,

Ancien Prosecteur de la Faculté de médecine de Paris,
Lauréat de l'École pratique (premier prix, 1846), ex-interne et Lauréat des hôpitaux,
Membre de la Société anatomique.

PARIS

LIBRAIRIE DE VICTOR MASSON,

PLACE DE L'ÉCOLE-DE-MÉDECINE.

1857

Paris. — Imprimé par E. Thunot et Cᵉ, rue Racine, 26.

DES TUMEURS

DE LA VOUTE PALATINE ET DU VOILE DU PALAIS.

En prenant le mot *tumeurs* dans son acception la plus générale, on peut avec Roux (1) considérer comme telles toute saillie ou gonflement contre nature dans une partie quelconque du corps. C'est dans ce sens que j'envisagerai les tumeurs de la voûte palatine et du voile du palais.

Il suffit de se représenter les connexions de la voûte palatine et du voile du palais avec les parties environnantes, c'est-à-dire, avec les fosses nasales, le sinus maxillaire, le pharynx, les arcades dentaires, etc., pour comprendre qu'il peut y avoir dans la région du palais deux ordres de tumeurs.

Les unes sont dans le principe complétement étrangères à cette région; elles naissent dans les cavités voisines où elles restent confinées pendant longtemps et viennent plus tard saillir au palais, en déprimant soit la partie osseuse soit la partie molle; ou bien, elles perforent la voûte palatine par le fait d'un véritable travail d'absorption. Faut-il rappeler que les polypes fibreux naso-pharyngiens et naso-maxillaires, les tumeurs de diverse nature du sinus maxillaire se comportent ainsi? Est-il nécessaire de faire remarquer qu'une tumeur née aux dépens de la face postérieure des gencives, trouvera plus de facilité à se porter en arrière, vers l'isthme du gosier qu'en avant, et qu'elle formera ainsi, à une certaine période

de son développement, une tumeur appartenant en apparence à la voûte palatine, mais en réalité étrangère à cet organe. Nous n'avons pas à exposer l'histoire de cette classe de tumeurs, dont l'étude appartient aux maladies des fosses nasales, du sinus maxillaire, des gencives, etc.

D'autres tumeurs prennent leur point de départ dans la région palatine elle-même; ce sont les seules dont nous nous occuperons. Elles offrent du reste un intérêt tout particulier en raison de leur situation, de leurs rapports avec des organes ou des parties qui jouent un grand rôle dans l'accomplissement des actes de la vie organique et de la vie de relation, et par cela même elles appellent souvent toute la sollicitude des chirurgiens.

L'histoire de ces tumeurs est encore si peu avancée, que les traités classiques les plus récents en parlent à peine. Il faut puiser dans les recueils périodiques les matériaux qui peuvent servir à leur description. J'ai voulu mettre sous les yeux du lecteur quelques-uns de ces matériaux, c'est-à-dire les observations elles-mêmes; si j'ai abrégé quelques-unes d'entre elles, je n'ai du moins supprimé aucun détail important.

Des questions de pathologie générale d'une grande portée se rattachent incidemment, et je dirais volontiers inévitablement, à l'histoire de toute espèce de tumeurs et en particulier de certaines tumeurs du palais. Il ne m'a pas été possible de traiter ces questions si difficiles, si épineuses, avec tous les détails qu'elles comportent, je n'ai pu que les effleurer.

NOTIONS ANATOMIQUES SUR LA VOUTE PALATINE ET LE VOILE DU PALAIS.

La voûte palatine et le voile du palais constituent une cloison incomplète entre la bouche et les fosses nasales. Cette cloison est solide ou à la fois osseuse et membraneuse en avant; molle, dépressible ou simplement membraneuse en arrière. Entre le bord libre de la cloison et la paroi pharyngienne existe un espace qui établit une communication entre la bouche, le pharynx et les cavités olfactives.

D'après les mesures prises par M. Richet (2), la longueur de cette cloison, depuis les dents jusqu'à la luette est de 7 à 8 centimètres; celle de la voûte palatine seule est de 5 centimètres 1/2; la largeur, au niveau des dernières molaires est de 3 centimètres à 3 centimètres 1/2.

M. Sappey (3) compte depuis le bord postérieur de la portion osseuse de la voûte palatine jusqu'à la base de la luette, 3 à 4 centimètres; le diamètre transversal du voile du palais l'emporte sur l'antéro-postérieur, du côté de la face buccale; il est moins considérable au contraire du côté de la face nasale. L'épaisseur du voile du palais est d'après le même anatomiste de 6 à 7 millimètres en avant: elle décroît à mesure qu'on approche de la partie postérieure de l'organe.

La *voûte palatine* se compose de trois couches superposées: une couche osseuse constituée par l'apophyse palatine du maxillaire supérieur et par la portion horizontale de l'os palatin. Le périoste contracte des adhérences intimes avec les sutures des os du palais et avec l'arcade alvéolaire; dans les points intermédiaires, cette adhérence est moins marquée, ce qui donne au chirurgien la possibilité de décoller la mem-

brane fibreuse. La couche muqueuse, remarquable par son épaisseur, sa densité, son adhérence au périoste, n'offre pas cependant de caractères identiques dans les différents points de son étendue. L'adhérence au périoste existe surtout au niveau de l'arcade alvéolaire, sur toute l'étendue de la ligne médiane et sur le tiers antérieur de l'espace compris entre la ligne médiane et l'arcade alvéolaire. Dans les deux tiers postérieurs, on trouve entre le périoste et la muqueuse une couche *glandulaire* sur laquelle nous reviendrons plus loin.

Les nerfs de la voûte palatine émanent du ganglion sphéno-palatin ; les artères proviennent des palatines supérieures, branches de la maxillaire interne. Les veines s'anastomosent largement avec celles du voile du palais. D'après M. Sappey (4), deux ou trois veinules suivent le canal palatin postérieur ; deux autres veinules plus volumineuses montent dans le conduit palatin antérieur et se réunissent aux veines antérieures de la pituitaire, qui elles-mêmes se terminent dans la veine faciale. Enfin d'autres veines encore, en nombre indéterminé, se dirigent en avant et en dehors pour se mêler aux veines alvéolaires supérieures et se rendre avec ces dernières dans la veine faciale.

Les lymphatiques, très-déliés et difficiles à injecter, ont été démontrés par M. Sappey (4). Ils forment un réseau qui couvre toute la surface de la voûte palatine et se continue, en avant et sur les côtés avec le réseau lymphatique de la muqueuse gingivale, en arrière avec le réseau de la face inférieure du voile du palais. Ils se jettent dans les ganglions lymphatiques situés sur les côtés de la membrane thyro-hyoïdienne.

Le voile du palais est constitué par six couches ainsi superposées (5) : la muqueuse buccale, une couche glanduleuse faisant suite à celle de la voûte palatine ; une couche aponévrotique formée par l'épanouissement des muscles péristaphylins externes et n'occupant d'après M. Sappey que le tiers

ou la moitié supérieure du voile du palais ; une couche musculaire formée par l'épanouissement des muscles péristaphylins internes, et par un faisceau du muscle constricteur supérieur du pharynx décrit tout récemment par M. Sappey sous le nom *d'occipito-staphylin ;* on peut y ajouter le muscle palato-staphylin situé au-dessus de la couche précédente, sur la ligne médiane seulement ; une nouvelle couche glanduleuse, et enfin la muqueuse nasale.

Les nerfs du voile du palais sont des nerfs sensitifs ou moteurs ; ils proviennent de sources variées : du facial, du maxillaire inférieur, du ganglion sphéno-palatin, etc.

Les artères sont fournies par la palatine supérieure ou descendante, branche de la maxillaire interne ; par la palatine inférieure, branche de la faciale ; par la pharyngienne inférieure.

Les veines forment deux plans, l'un supérieur, qui se réunit aux veines postérieures de la pituitaire ; l'autre inférieur qui se jette dans la jugulaire interne, après s'être anastomosé avec les veines des amygdales et avec celles de la base de la langue. M. Velpeau (6) a insisté sur la richesse des capillaires veineux du voile du palais : c'est à cette disposition qu'il attribue les résultats prompts et avantageux qu'on obtient, en touchant cette cloison avec le nitrate d'argent ou l'alun dans certaines inflammations du gosier.

Les vaisseaux lymphatiques, soigneusement étudiés par M. Sappey, se terminent dans les ganglions qui sont situés au niveau de la bifurcation de la carotide primitive, ou bien dans les ganglions de la région hyo-thyroïdienne.

M. Velpeau (7) a signalé une anomalie fort singulière de la voûte palatine et du voile du palais. Sur un sujet apporté à l'École pratique, la portion horizontale de l'os palatin et l'apophyse palatine du maxillaire supérieur faisaient complétement défaut. La membrane palatine avait le double de son épaisseur naturelle et la dureté du fibro-cartilage. Du

côté du plancher des fosses nasales, la membrane qui tapisse les os présentait la même disposition. Ces deux membranes, la palatine et la nasale, étaient séparées l'une de l'autre par un espace d'une ligne et demie rempli d'une espèce de mucus, formant une cavité sans ouverture entre la bouche et les fosses nasales.

Glandules muqueuses palatines. — Ces glandules ont été signalées et étudiées par M. Ph. Bérard (8), Ch. Robin (9), Sappey (10), N. Guéneau de Mussy (11), Koelliker (12), Rouyer (13), Hirschfeld (14), etc.

A la *voûte palatine*, les glandules se présentent sous la forme de corps arrondis, blanchâtres, du volume d'une lentille ou d'un petit pois. Elles sont plus nombreuses en arrière et de plus en plus rares en avant; en général elles disparaissent au niveau d'une ligne transversale, qui passerait en arrière des petites molaires. D'après M. Hirschfeld (15), on trouve un amas glandulaire, très-développé chez quelques sujets, au niveau d'une dépression profonde qu'offre le squelette de la voûte, vers la partie postérieure et latérale, au voisinage des trous palatins postérieurs.

Au voile du palais, les glandules forment deux couches, l'une inférieure ou buccale, l'autre supérieure ou nasale. D'après M. Sappey, la couche inférieure l'emporte en épaisseur sur la supérieure; M. Hirschfeld m'a signalé une disposition inverse. M. Rouyer, qui a étudié la disposition de ces glandules, en soumettant à des coupes antéro-postérieures des têtes de sujets congelés, a très-bien vu que ces glandules forment un plan assez épais surtout aux parties latérales du voile du palais. Les grains les plus gros sont situés au bord supérieur ou adhérent du voile, de chaque côté de la ligne médiane et à son voisinage. Une cloison fibreuse médiane divise la couche glandulaire en deux moitiés bien distinctes. D'après Koelliker, les glandes du voile du palais forment à la face inférieure de l'organe une couche épaisse de 7 à 9

millimètres, un peu moins vers les bords libres et vers la luette. Il en existe également sur la face supérieure du voile du palais, mais de plus petites et généralement disséminées.

Les glandes palatines sont pourvues de conduits excréteurs; leur ouverture est indiquée par une petite dépression à la surface du palais. On compte de vingt à trente de ces dépressions. On les rend très-apparentes par une macération dans l'eau d'abord, puis dans une solution très étendue d'acide azotique ou chlorhydrique.

Vers la partie moyenne du bord adhérent du voile, on découvre deux trous très-marqués chez certains sujets. Ces trous sont les points d'aboutissant de deux ou de plusieurs conduits de glandes palatines.

Les glandes palatines ont une structure analogue à celle des glandes salivaires, ce sont des glandes ramifiées ou en grappes. M. le professeur P. Bérard (16) et M. Robin l'ont exposée ainsi :

Un ensemble de petits *cœcums* ou culs-de-sac, au nombre de 15 à 25, lesquels forment un *grain* ou *acinus* se jettent dans un conduit qui se joint successivement à plusieurs autres semblables pour former un conduit excréteur définitif ou commun qui s'ouvre dans la bouche.

Chaque petit cæcum ou tube en cul-de-sac est cylindrique (V. pl. I, fig. 1, *c*, 300 diam.), terminé par une extrémité arrondie, conique ou ovoïde, c'est-à-dire un peu renflé à son extrémité cæcale et rétréci vers le point où il se réunit à ceux qui sont à côté de lui (*b*, *c*). Leur diamètre en largeur est de 4 à 6/100 de millimètre; leur longueur est variable, mais communément double de leur largeur. Ils sont formés d'une membrane amorphe (*membrane propre des glandes*, fig. 2 *a;* 550 diamètres), sur laquelle rampent des capillaires sanguins. A l'intérieur de ce petit tube, on voit, grâce à la transparence de la membrane amorphe, une couche épithéliale formée d'épithélium nucléaire (*b*, *c*) à noyaux rares écartés, maintenus,

réunis par une matière amorphe, finement granuleuse interposée à eux. Ces noyaux sont ronds ou ovalaires, larges de 0,006 à 0,007^{mm}. Leur nucléole, quand il existe, car il n'est pas constant, est très-petit; il a à peine 0,001^{mm}. Des cellules plutôt prismatiques que pavimenteuses et petites, se disposent en mosaïque dans les conduits excréteurs, mais rarement offrent-elles cet aspect dans le cul-de-sac non hypertrophié.

Dans ces petits culs-de sac est contenu un liquide visqueux, transparent, parsemé de granulations moléculaires sous forme d'une fine poussière (fig. 1 et 2) et de quelques éléments d'épithélium. On fait sortir ce liquide, sous forme de courant sirupeux et lent, quand on brise les culs-de-sac par pression. Les épithéliums nucléaires sont alors entraînés les uns après les autres. Ce liquide donne à l'eau la viscosité de la salive.

Autour des *acini* (mais rarement entre les culs-de-sac) existe une couche de tissu cellulaire à fibres très-délicates que les liquides de la préparation infiltrent et séparent quelquefois les unes des autres en leur donnant une disposition très-élégante. Il n'est pas rare de trouver quelques cellules adipeuses entre ces fibres.

TUMEURS INFLAMMATOIRES.

On peut les diviser en deux classes; les phlegmasies proprement dites se rattachant à une cause générale ou locale, et les phlegmasies qui ont des relations avec l'appareil dentaire.

§ 1. Phlegmasies proprement dites.

Elles sont bien rarement bornées à la voûte palatine et au voile du palais, le plus souvent elles envahissent une grande

partie de la muqueuse buccale ou pharyngienne; aussi ces phlegmasies ont-elles été décrites sous les noms de *stomatite*, *d'angine*, *de pharyngite*, etc. Nous serons donc contraint de choisir dans ces descriptions les particularités qui se rapportent aux inflammations de la membrane palatine. Au reste, il est bon de rappeler ici que ces phlegmasies rentrent bien plus dans le domaine de la médecine que dans celui de la chirurgie; toutefois comme elles peuvent dans certains cas nécessiter l'intervention du chirurgien, nous les décrirons succinctement.

On peut les diviser en deux groupes suivant qu'elles reconnaissent pour point de départ la syphilis, ou bien qu'elles n'ont aucun rapport avec la vérole.

A. — Phlegmasies non spécifiques.

1° DE LA STOMATITE SIMPLE OU ÉRYTHÉMATEUSE.

Le nom de stomatite a été appliqué aux divers modes d'inflammation de la muqueuse de la bouche. Suivant que la maladie a plus particulièrement son siége sur le palais, sur les gencives, sur la langue, on l'appelle *palatite*, *gengivite*, *glossite*.

La stomatite simple est occasionnée, le plus souvent, par des causes locales; par l'introduction dans la bouche de substances âcres ou caustiques, ou de boissons trop chaudes; par l'accumulation de tartre sur les dents; par le travail de la dentition; par l'usage immodéré du tabac à fumer; par le contact des différents points de la bouche avec des aliments trop excitants.

Cette affection est caractérisée par de la douleur, du gonflement et de la rougeur de la muqueuse buccale; plus tard, la muqueuse boursouflée, molle, se recouvre d'une couche de mucosités épaisses et blanches, la sensibilité de la bouche est augmentée; la salive afflue en grande quantité et est rejetée

sous la forme d'un liquide filant et épais ; l'haleine devient fétide, et quelquefois il se joint aux symptômes locaux un mouvement fébrile plus ou moins intense.

La stomatite simple dure généralement de sept à huit jours, à moins que la phlegmasie ne soit entretenue par des causes spéciales, commme le serait l'accumulation de tartre sur les dents. Elle se termine toujours d'une manière favorable ; quelquefois par le détachement de l'épithélium au niveau des points enflammés.

Le diagnostic ne présente aucune difficulté. Le traitement en est simple : des boissons émollientes, des gargarismes de la même nature, l'éloignement des causes qui ont donné lieu au développement de la maladie. Si l'affection se présentait avec plus d'intensité, on aurait recours à l'application de quelques sangsues à la base de la mâchoire, à des gargarismes à la fois émollients et calmants, ou bien encore à des fumigations émollientes et narcotiques, dirigées dans la bouche.

2° DE L'ANGINE GUTTURALE.

L'inflammation de la muqueuse qui revêt l'isthme du gosier, *le voile du palais*, ses piliers et les amygdales a été désignée sous les noms de pharyngite superficielle (17), d'angine gutturale (18), d'angine simple, etc. Cette inflammation se distingue de l'amygdalite par son siége plus superficiel.

Elle atteint principalement les jeunes sujets, fréquemment les nouveau-nés d'après Billard (19) ; elle se développe plus particulièrement au commencement du printemps et de l'automne, sous l'influence d'une habitation dans des lieux froids et humides ; ou bien pendant la période de convalescence de maladies fébriles ; l'affection se présente quelquefois sous la forme épidémique. Elle est le plus souvent occasionnée par un refroidissement, soit par le fait du passage rapide d'un

lieu chaud dans un lieu froid, soit par l'exposition à un courant d'air; par l'arrêt de la transpiration; par l'ingestion d'un liquide glacé; par l'inspiration d'un gaz irritant; souvent le développement de la maladie coïncide avec une température élevée et un état d'humidité de l'atmosphère.

Cette affection est caractérisée par une sensation de douleur à l'isthme du gosier, augmentée par les mouvements de la déglutition, par un besoin d'avaler la salive; par une difficulté plus grande dans la déglutition des corps liquides que dans celle des corps solides. Au début la muqueuse gutturale est sèche; après un ou deux jours, elle devient le siége d'une sécrétion abondante de mucus.

Si l'on examine l'arrière-bouche, on trouve le *voile du palais* et ses piliers, les amygdales d'une couleur rouge. Le *voile du palais* est plus épais; la *luette* est épaissie, allongée et présente à ses bords et à son extrémité une demi-transparence œdémateuse; cet appendice peut être dévié, lorsque l'inflammation est bornée à l'une de ses moitiés. Les amygdales ne sont pas sensiblement tuméfiées; de petites concrétions blanchâtres se voient parfois à leur surface.

Il résulte du gonflement de la luette, que cet appendice vient parfois se mettre au contact de la base de la langue, ce qui donne lieu à des nausées et à des vomissements.

Ajoutons aux troubles de la déglutition que nous avons signalés, la possibilité du rejet des boissons par les fosses nasales, au moment où elles franchissent l'isthme du gosier.

L'angine gutturale donne lieu à une mauvaise haleine, à un goût fade et désagréable, à la formation d'un enduit plus ou moins épais sur la muqueuse buccale. Rarement elle est accompagnée d'une réaction fébrile.

Il est des cas où l'affection est tellement bénigne, qu'elle n'est caractérisée que par un léger sentiment de gêne à la partie postérieure du voile du palais, un gonflement de la

luette, des mouvements presque involontaires de déglutition, l'excrétion d'un petite quantité de mucus concret; tous phénomènes qui se dissipent avec une grande rapidité.

L'angine gutturale se termine le plus souvent par résolution, dans l'espace de deux à huit jours. La suppuration se voit dans quelques cas rares.

L'affection n'est pas difficile à reconnaître, les troubles fonctionnels, l'examen de la gorge, ne peuvent laisser de doute sur sa nature.

Le pronostic est bénin, même en cas d'abcès.

Le traitement est d'ailleurs fort simple dans le plus grand nombre des cas. Il suffit de prescrire des gargarismes adoucissants, émollients, astringents, de recommander un régime un peu sobre et le séjour dans une atmosphère de température moyenne. M. Velpeau (20) a préconisé l'emploi de l'alun en poudre, soit sous forme d'insufflation au moyen d'un tuyau de plume, soit sous forme de friction avec le doigt. Ce traitement a l'avantage d'enrayer promptement l'inflammation, lorsqu'on l'emploie au début. Quelques médecins ont conseillé l'administration d'un vomitif en cas *d'angine catarrhale.*

3° ANGINE GUTTURALE CHRONIQUE.

Cette espèce d'angine décrite encore sous le nom de pharyngite gutturale chronique (21), se montre principalement l'hiver et se développe sous l'influence du froid humide; d'efforts considérables de la voix, d'excès, etc.

Elle est caractérisée par un état de gêne permanent vers l'isthme du gosier, une continuelle tendance à rejeter les mucosités qui couvrent les parties malades; un relâchement plus ou moins considérable des tissus, d'où résulte un allon-

gement plus ou moins marqué de la luette; enfin par une rougeur pâle, diffuse, occupant le *voile du palais*, ses piliers et une partie du palais lui-même.

D'après Valleix (22), chez quelques sujets, on voit sur l'isthme du gosier, des taches foncées, livides. Les cryptes muqueux du pharynx sont très-volumineux et plus rouges; quelquefois les plaques rouges sont disséminées sur toute la surface enflammée.

L'angine gutturale chronique donne lieu à une altération plus ou moins marquée des sons, et surtout des sons aigus dans le chant; elle détermine une fatigue plus ou moins considérable dans l'acte de parler et de chanter. Les malades sont pris par intervalles d'une aggravation dans les symptômes, alors ils ont un véritable enrouement, alors aussi des mucosités quelquefois d'aspect purulent sont sécrétées en plus grande abondance.

On a surtout préconisé contre cette affection l'alun, soit en gargarisme, soit en poudre. On peut également avoir recours à une légère cautérisation soit avec un crayon de nitrate d'argent sec, soit avec une solution de nitrate d'argent.

Les gargarismes astringents, l'usage journalier des pédiluves, des frictions excitantes sur les parties latérales du cou sont d'excellents adjuvants. Le repos de l'organe est indispensable pour arriver à une guérison. Dans les cas où la maladie est accompagnée d'une expectoration puriforme, on a préconisé l'usage de fumigations narcotiques, d'eaux minérales sulfureuses, etc.

4° ANGINE GLANDULEUSE.

M. Noël Guéneau de Mussy (23) a tout récemment décrit sous ce nom une affection caractérisée par une altération de la voix continue ou intermittente, par un besoin fréquent de faire une expiration brusque et bruyante pour débarrasser le

larynx d'un obstacle qui s'oppose au libre exercice de ses fonctions, et enfin par le développement morbide des glandules du pharynx, du larynx et du *voile du palais*, faisant saillie à la surface de la membrane muqueuse et formant des granulations de volume et de configuration divers. Cette maladie est le plus souvent liée, d'après l'auteur, à la diathèse herpétique. Ce serait dépasser complétement les limites du travail qui nous est imposé que de décrire cette affection ; toutefois, comme le voile du palais et la luette présentent quelques altérations singulières qui se rapportent aux tumeurs, nous croyons devoir les signaler succinctement.

Lorsqu'on fait ouvrir la bouche au malade atteint d'angine glanduleuse et qu'on déprime la base de la langue, on aperçoit le plus souvent une injection générale de l'isthme du gosier, *du voile du palais* et du pharynx. En même temps le voile du palais est perlé d'une multitude de *petites saillies arrondies*, *semi-pellucides*, plus rarement rouges, semblables à des œufs de poisson, et tranchant en général par leur aspect luisant sur la teinte plus mate de la membrane muqueuse, qui est ordinairement tapissée d'un mucus transparent. Autour de leurs bases, on aperçoit un réseau de vaisseaux capillaires extrêmement fins, par petites houppes pénicillées, anastomosées entre elles.

La *luette* est presque toujours augmentée de volume, allongée, élargie. Dans un cas, M. Guéneau (24) a vu cet appendice atteindre le diamètre du petit doigt. La surface de la luette est verruqueuse, inégale, mamelonnée, injectée, et ces aspérités sont formées par des granulations de différents volumes. Sa forme est variable : tantôt la luette est renflée au sommet, comme un battant de cloche ; d'autre fois pointue, parfois cylindrique ou rubanée. L'extrémité de l'appendice est quelquefois renflée et forme une vésicule translucide.

Nous rapprocherons des lésions que présente le voile du

palais dans l'angine glanduleuse une forme spéciale de stomatite dite *pustuleuse*, produite par le tartre stibié. M. E. Bonamy (de Nantes) (25) étudiant les effets déterminés sur la bouche, le pharynx et l'œsophage, par le tartre stibié, a décrit une angine et une stomatite érythémateuses, une angine caséeuse ou pseudo-membraneuse, et enfin une angine à forme *pustuleuse*. Le docteur Busedow (26) a également signalé des faits relatifs à cette éruption pustuleuse sur les lèvres, la langue et le palais.

B. — Phlegmasies spécifiques.

1° ANGINE SYPHILITIQUE.

Sous ce nom, M. Cazenave (27) a décrit un accident consécutif des maladies vénériennes, qui ressemble beaucoup à l'angine gutturale chronique. L'auteur distingue quatre formes d'angine syphilitique : la forme érythémateuse, la forme granuleuse, la forme pustuleuse, la forme pseudo-membraneuse.

Première forme, érythémateuse. Elle est caractérisée par une rougeur érythémateuse d'un aspect violacé, accompagnée d'un gonflement très-léger des parois du pharynx qui sont sèches, luisantes, comme tendues. La déglutition est difficile, douloureuse; la gorge sèche. Toute l'arrière-bouche est le siége d'une injection qui est répandue inégalement par bandes, et qui est surtout très-appréciable le long des piliers et autour du voile du palais.

Cette forme est très-difficile à distinguer de l'angine gutturale simple; elle est caractérisée par un peu plus de sécheresse, une rougeur sous forme de bandes et un aspect luisant de la muqueuse.

Deuxième forme, granuleuse. M. Cazenave la considère

comme constituée par de petites tumeurs comme granuleuses, tout à fait indolentes, ne dépassant pas le volume d'un petit pois et à forme arrondie, surtout à la partie postérieure du pharynx.

Troisième forme. La muqueuse semble soulevée légèrement dans quelques points par un liquide qui lui fait perdre sa transparence, d'où résultent de petits disques, ou plutôt des portions de disque, toujours très-exactement arrondis, où la muqueuse offre une teinte opaline. Les *piliers du voile du palais et la luette* semblent en être le siége de prédilection.

Quatrième forme. Les plaques de la muqueuse sont plus saillantes. Il semble, dit M. Cazenave, que ce soit une pseudo-membrane toujours en forme d'anneau, à bords larges, à centre sain. Les disques sont tout à fait blancs et épais.

Vidal de Cassis (28) se rapproche beaucoup de la division précédente. Ainsi il établit, avec M. Baumès, trois formes d'angine : une angine exanthématique, une angine papuleuse, une angine squammeuse. Il ajoute une angine pustuleuse qui se termine promptement par ulcération, et une syphilide ulcéreuse. MM. Maisonneuve et Montanier (29) ont simplifié ce tableau, en admettant que la syphilis secondaire revêt deux formes dans la bouche : la forme érythémateuse et la forme ulcéreuse. Cette dernière forme mérite d'être mentionnée d'une manière spéciale.

2° PALATITE ULCÉREUSE SYPHILITIQUE.

Elle a été décrite par Valleix (30) sous le nom de pharyngite syphilitique ulcéreuse ; par MM. Maisonneuve et Montanier (31) sous le nom de forme ulcéreuse de la syphilis secondaire de la muqueuse buccale; par Vidal (32) sous le nom de syphilide ulcéreuse; par le docteur Robert (Mel-

chior) (33) sous le nom d'ulcérations secondaires de la muqueuse buccale.

Cette affection est caractérisée par l'apparition, sur un des points du *voile du palais* ou sur ses piliers, d'un *gonflement* avec rougeur obscure, accompagnée d'une gêne légère de la déglutition et d'une faible douleur. Le gonflement persiste pendant quelques jours; puis on voit apparaître au centre une tache jaune, grisâtre, à laquelle succède l'ulcération. Celle-ci s'étend dans tous les sens et envahit les points occupés par la rougeur et le gonflement, qui à leur tour se portent plus loin.

La marche de cette affection est généralement lente, et le diagnostic en est fort difficile avant la période d'ulcération. On peut alors confondre la palatite ulcéreuse syphilitique, soit avec une pharyngite aiguë simple, soit avec une pharyngite chronique simple. Le plus souvent la marche de la maladie, la coexistence d'accidents syphilitiques, les renseignements fournis par les malades, peuvent seuls mettre sur la voie du diagnostic.

§ 2. Phlegmasies qui ont des relations avec l'appareil dentaire.

Ces phlegmasies se terminent presque toujours par suppuration; leur histoire se confond donc avec celle des abcès de la région palatine.

ABCÈS.

On peut les diviser en idiopathiques ou phlegmoneux et en symptomatiques.

1° Abcès idiopathiques.

Ils ont pour siége le plus souvent le voile du palais, quelquefois la voûte palatine, parfois la luette.

Ils succèdent à une angine gutturale ou tonsillaire, et alors ils se développent dans le tissu cellulaire du voile du palais; ils peuvent être la conséquence d'une lésion traumatique de la paroi supérieure de la bouche; ainsi Jourdain (34) a vu un abcès se développer dans la luette après une piqûre de cet appendice. M. Toirac m'a communiqué l'observation d'un abcès de la voûte palatine occasionné par le passage d'une canule de fistule lacrymale à travers le plancher nasal. Jourdain (35) rapporte une observation de dépôt phlegmoneux à la voûte du palais survenu à la suite d'un érysipèle.

Alors se manifeste, soit dans un des côtés du *voile du palais*, soit dans un de ses piliers, un gonflement considérable, accompagné d'une vive douleur et d'une difficulté à écarter les mâchoires. Les organes qui circonscrivent supérieurement l'isthme du gosier sont déformés; dans quelques cas, le bord inférieur du voile du palais devient convexe, la luette change complétement de direction.

Au bout de quelques jours, ces symptômes décroissent d'intensité; on voit apparaître sur la tumeur un point plus saillant qui finit par se rompre dans un effort exécuté par le malade pour détacher les mucosités; par cette ouverture, s'échappe généralement une grande quantité de pus qui est expulsé par la bouche et qui a souvent une odeur fétide. L'abcès une fois ouvert, les parois s'en rapprochent et se réunissent avec une grande facilité.

L'abcès phlegmoneux se reconnaît à l'intensité du gonflement et à sa circonscription; à la déformation du voile du palais et au changement de direction de la luette, conséquences

de cette tumeur; à l'existence d'une douleur vive et persistante; à une sensation d'élasticité et de mollesse perçue, en déprimant la tumeur avec la pulpe du doigt indicateur porté au fond de la bouche.

L'ouverture de ces abcès est nettement indiquée; J. L. Petit (36) conseillait de la pratiquer de bonne heure; il a inventé et préconisé pour cette opération un instrument particulier appelé *pharingotôme*. On arrive au même but en plongeant directement, d'avant en arrière dans la tumeur, un bistouri à lame droite garnie d'une bandelette de linge ou de sparadrap jusqu'à 2 centimètres de la pointe.

2° Abcès symptomatiques.

Ces abcès succèdent dans le plus grand nombre des cas à une lésion de l'appareil dentaire; M. Bazin (37) m'a assuré que les abcès scrofuleux de cette région sont très-rares. On conçoit néanmoins qu'une ostéite, une carie, une nécrose envahissant primitivement la voûte palatine puissent produire ce genre d'abcès. M. Rouyer (38) m'a communiqué l'histoire d'un malade admis dans le service de M. Nélaton, pour une nécrose phosphorée et chez lequel il se développa à la voûte palatine un abcès symptomatique d'une nécrose de cette portion osseuse.

Les abcès symptomatiques d'une lésion des dents, que nous appellerons, si l'on veut, *abcès dentaires*, ont été signalés spécialement par Jourdain (39), par M. Oudet (40), par M. Toirac (41). La situation en est variable : on les rencontre au niveau des parties antérieures, des parties postérieures, des parties latérales de la région, suivant que leur développement se rattache à une maladie des dents incisives, des grosses ou des petites molaires.

Ils sont presque toujours la conséquence de fluxions den-

taires occasionnées soit par l'ablation d'une dent (42), soit par des dents cariées (43), soit par le plombage de dents creusées par la carie (44), soit par l'introduction d'un pivot dans le canal dentaire, pour fixer une dent artificielle (45).

M. le docteur Toirac (46) décrit ainsi les symptômes de ces abcès : Au début, il se manifeste une douleur vague au niveau de la dent qui est le point de départ de la maladie. Lorsque le malade rapproche les mâchoires, la dent douloureuse semble plus longue que dans l'état normal ; cette sensation n'est pas illusoire ; elle est réelle et dépend de ce que la dent est chassée par le gonflement du périoste alvéolo-dentaire. Bientôt la dent devient légèrement branlante ; la gencive avoisinante est douloureuse et se tuméfie. Cette tuméfaction se propage bientôt au palais et y produit une véritable tumeur dure, sans fluctuation appréciable d'abord ; la tumeur ne tarde pas à se ramollir et à présenter les caractères d'un véritable foyer purulent.

Ces abcès n'ont pas toujours le même volume ; Jourdain (47) en signale un de la grosseur d'un œuf de pigeon ; il rapporte un autre fait dans lequel l'abcès était étendu depuis l'arcade dentaire jusqu'à la partie la plus reculée du palais.

La marche en est variable ; d'après M. Oudet (48) les phénomènes inflammatoires en sont peu prononcés ; la tumeur peut acquérir un très-grand volume et persister ainsi pendant plusieurs mois. M. Toirac (49) pense que la maladie marche avec lenteur surtout chez les sujets lymphatiques ; suivant lui, on voit quelquefois des abcès circonscrits de la voûte palatine disparaître complétement.

La plupart du temps, ces sortes d'abcès s'ouvrent spontanément et cette ouverture permet de reconnaître une dénudation plus ou moins étendue du tissu osseux. Tantôt cette dénudation n'entraîne aucune conséquence fâcheuse (50) ;

d'autres fois, elle est suivie d'une nécrose plus ou moins étendue de la voûte palatine (51).

Enfin on a vu quelquefois des abcès de la voûte palatine s'ouvrir dans les fosses nasales ; ce dernier fait a été observé par M. Toirac (52).

Les abcès dentaires de la voûte palatine doivent être ouverts de bonne heure, soit avec l'instrument tranchant, soit, comme le veut M. Toirac (52), avec un petit cautère droit ou recourbé, chauffé à blanc.

Ce dernier procédé a l'avantage de prévenir des hémorrhagies parfois très-rebelles et d'empêcher une agglutination immédiate des lèvres de la plaie.

Lorsque l'abcès ne se cicatrise pas et dégénère en fistule, celle-ci se couvre parfois de fongosités qu'il est nécessaire de réprimer par le contact de l'azotate d'argent. Si la fistule est entretenue par une lésion osseuse locale, il convient de traiter cette lésion par les moyens appropriés. Enlever la dent ou les dents malades, est la première indication à remplir pour guérir cette affection.

TUMEURS ADÉNOÏDES.

Les tumeurs *adénoïdes* de la région palatine ont été désignées par quelques auteurs sous le nom de tumeurs fibreuses, d'hypertrophies des glandules salivaires palatines, de tumeurs squirrheuses.

La dénomination de tumeurs adénoïdes, proposée par M. le professeur Velpeau, nous semble préférable, attendu qu'elle ne préjuge rien sur la nature intime du tissu morbide ; qu'elle indique seulement un des caractères essentiels de ce dernier, sa ressemblance avec le tissu glandulaire. M. Ad. Richard (53) s'est élevé avec raison, selon nous, contre la dénomination *d'hypertrophies glandulaires* donnée à ces tumeurs. Il a fait

remarquer que cette dénomination est vicieuse en anatomie pathologique, en pathologie et en clinique ; en anatomie pathologique, en ce sens que la transformation fibreuse des parois des culs-de-sac, l'infiltration des épithéliums altérés qui pullulent et gorgent ces conduits, et souvent même l'aspect le plus grossier de la coupe, jurent contre l'expression d'hypertrophie ; en pathologie et en clinique, parce que, si les tumeurs hypertrophiques glandulaires comprennent la grande majorité de celles qui méritent le nom de bénignes, elles en comprennent d'autres aussi, à la peau, au sein, au foie, dans l'utérus, le rectum, qui sont assimilables aux cancers les plus malins.

La connaissance des tumeurs adénoïdes de la région palatine date de notre époque. Toutefois, pour ne pas avoir connu la nature exacte de ces tumeurs, les chirurgiens de la première moitié du XIXe siècle n'en ont pas moins observé quelques-uns des caractères cliniques.

Ainsi, Boyer (54) distingue à la membrane de la voûte palatine, des tumeurs dures, compactes, blanches, *non susceptibles de devenir cancéreuses*, et ressemblant beaucoup à certaines épulies ; tenant par un pédicule plus ou moins épais et pouvant être *facilement enlevées* avec l'instrument tranchant. L'observation suivante est un exemple de ce genre de tumeur.

Obs. Une dame portait, depuis plus de dix ans, une tumeur située un peu en arrière de la partie moyenne du palais, de la grosseur d'une noix, très-dure, blanche, indolente et ne causant d'autre incommodité qu'une gêne assez grande dans la mastication et la déglutition. Je l'emportai avec un bistouri convexe sur le plat, et après l'avoir enlevée, je me servis d'une petite rugine pour détruire la portion de la membrane du palais d'où la tumeur prenait naissance. Mon intention était de cautériser avec un fer rouge, mais la malade avait une telle répugnance pour ce moyen que je me déterminai à employer la rugine. Cette opération ne fut suivie d'aucune hémorrhagie ; le suintement sanguin qui l'accompagna s'arrêta aisément par des lotions avec

l'oxycrat et par l'application, pendant quelques heures, d'un peu de charpie sèche. La plaie fut promptement guérie, et *la tumeur ne s'est pas reproduite depuis plus de huit ans* qu'elle a été emportée.

M. le professeur Velpeau (55) parle également de *corps fibreux* extrêmement durs, qui prennent naissance sur la muqueuse du palais et qui acquièrent rarement un grand volume. Il rapporte en avoir vu un de la grosseur d'une noix; un autre du volume d'un œuf.

Warren (56), dans son ouvrage sur les tumeurs, dit, en termes très-formels, que le squirrhe peut se développer aux dépens des *glandes muqueuses du voile du palais* et des parois du pharynx. Il signale *l'augmentation lente* de la tumeur et les obstacles qu'elle apporte à la déglutition, lorsqu'elle devient volumineuse; il ajoute que cette tumeur se termine rarement par *ulcération.*

Ce n'est que depuis quelques années que l'attention des chirurgiens a été appelée d'une manière spéciale sur les tumeurs adénoïdes de la région palatine.

Dans la séance du 18 mars 1851 de la Société de chirurgie de Paris, M. R. Marjolin annonçait qu'il avait extirpé une tumeur du voile du palais de nature douteuse, et l'examen de cette tumeur fait par M. Lebert avait appris qu'il s'agissait d'une *hypertrophie glandulaire*. Ce fait passa inaperçu, lorsque, dans la séance du 14 janvier 1852 de la même compagnie savante, M. Michon fit une communication relative à l'ablation d'une tumeur du voile du palais qui fut soumise à un examen microscopique détaillé et que l'on admit être de nature glandulaire. M. Nélaton rappela à cette occasion qu'il avait enlevé une tumeur semblable quelques années auparavant sur une religieuse qui lui fut adressée par Récamier.

Peu de temps après, M. Ch. Robin, dans une note savante sur quelques hypertrophies glandulaires, publiée dans *la Gazette des hôpitaux*, en 1852, donna des notions fort intéressantes sur la structure de ces tumeurs. A partir de

cette époque, d'autres observations ont été recueillies dans les hôpitaux de France et en Angleterre. MM. les professeurs Velpeau et Nélaton ont présenté dans leurs leçons cliniques l'histoire de ces productions morbides. Enfin, tout récemment, un élève distingué des hôpitaux de Paris, M. J. Rouyer (57) a publié sur ce sujet une intéressante monographie qui a fait l'objet d'un rapport de M. Ad. Richard, à la Société de chirurgie. En conséquence, il existe aujourd'hui dans la science un certain nombre d'observations de tumeurs adénoïdes de la région palatine, observations recueillies avec soin et dans lesquelles on peut trouver tous les éléments nécessaires pour présenter l'histoire de ces tumeurs.

Nous commencerons par mettre sous les yeux du lecteur toutes les observations que nous avons pu recueillir sur ce sujet, sans commentaires, en prévenant toutefois que nous avons abrégé quelques-unes d'entre elles, en retranchant des détails tout à fait insignifiants.

Obs. I : *Tumeur adénoïde située dans l'épaisseur du voile du palais. — Extirpation.* (Marjolin, *Bullet. de la Soc. de Chir.*, t. II, p. 79.)

Femme entrée dans un service de médecine pour y être traitée d'une angine et d'une bronchite chronique. Elle porte dans la voûte palatine (je suppose ici une erreur de rédaction, on a voulu dire probablement dans le voile du palais) une tumeur grosse comme une noix muscade.

M. Marjolin soumet d'abord la malade à l'iodure de potassium. Aucune amélioration n'étant survenue, ce chirurgien se décide à pratiquer l'ablation de la tumeur. Il fit une incision de bas en haut, comprenant l'épaisseur de la muqueuse; la tumeur fut énucléée facilement en la faisant saillir au moyen d'un doigt porté derrière le voile du palais.

La tumeur était dure, inégale, et présentait tout à fait l'aspect d'une tumeur cancéreuse.

L'était-elle réellement? M. Marjolin avait annoncé que l'examen microscopique en serait fait. Il n'en fut pas question cependant dans les séances suivantes de la Société de chirurgie; ce n'est que dix

mois après que M. Marjolin rappela que cette tumeur était purement *fibreuse.*

M. Rouyer, dans son mémoire, a donné cette tumeur comme un exemple de tumeur hypertrophique. Cette interprétation me semble plus rationnelle; elle est d'accord avec l'assertion émise par M. Debout (*Bull. de thérap.*, t. 42, p. 60), qui dit que la tumeur enlevée par M. Marjolin ayant été examinée par M. Lebert, ce micrographe en a reconnu la nature glandulaire.

Obs. 2. *Tumeur adénoïde siégeant au voile du palais et à la voûte palatine. — Extirpation. — Guérison* (Michon, *Bull. de la Soc. Chirurg.*, t. II, p. 434).

Homme âgé de 36 ans, d'une bonne santé et d'une forte constitution; entre le 22 décembre 1851, à l'hôpital de la Pitié.

Tumeur, remontant à dix ans, occupant la moitié gauche du voile du palais, à son point de jonction avec la voûte palatine et le pilier antérieur; du volume d'un gros œuf; de forme à peu près sphérique, mais un peu lobulée; d'une consistance ferme, résistante, élastique, sans apparence de fluctuation, peu mobile. La muqueuse qui recouvre la tumeur est rouge, lisse, humectée, sans ulcération.

Ganglions circonvoisins intacts.

Parole et déglutition gênées; respiration pénible, surtout pendant le sommeil. — Etat général satisfaisant.

Opération pratiquée le 5 janvier: incision de la muqueuse autour du pédicule de la tumeur, énucléation de celle-ci avec les doigts. — Guérison rapide.

Examen de la tumeur: La muqueuse qui l'enveloppe dans une grande portion de son étendue est peu adhérente. Au-dessous, on trouve un tissu jaunâtre granuleux avec quelques traînées fibreuses et présentant ça et là des lacunes assez grandes, et notamment près de la surface un kyste allongé dans lequel se trouve un liquide transparent et visqueux.

L'étude microscopique a permis de constater les caractères suivants. On trouve:

1° Des culs-de-sac glandulaires hypertrophiés très-nombreux et très-évidents;

2° De l'épithélium nucléaire libre ou en plaques agrégées;

3° Quelques-uns de ces noyaux entourés de leurs cellules;

4° Quelques éléments fibro-plastiques et des tractus fibreux.

Obs. 3. *Tumeur adénoïde du voile du palais. — Extirpation. — Guérison* (Syme, *Bull. de thérapeutique*, t. LI, p. 186).

Un homme de 38 ans portait dans la région de l'amygdale gauche une tumeur volumineuse, qui parut d'abord n'être que la tonsille hypertrophiée, mais qu'un examen attentif montra en être distincte. Elle était d'une consistance ferme et un peu mobile. M. Syme décida l'extirpation : la muqueuse fut incisée dans toute la hauteur de la tumeur, puis disséquée de chaque côté ; on détruisit ensuite les autres connexions par l'énucléation aidée de quelques coups de bistouri. L'opération ne fut pas très-douloureuse et ne nécessita pas de ligature vasculaire ; le malade n'éprouva aucun accident et fut renvoyé quelques jours après.

La tumeur offrait au moins quatre centimètres dans les divers diamètres, et présentait par ses caractères intérieurs et extérieurs un spécimen parfait de ces tumeurs fibreuses qu'on trouve si souvent dans la parotide ou la mamelle.

Obs. 4. *Tumeur volumineuse du voile du palais. — Troubles fonctionnels graves. — Ablation. — Guérison.*

En 1847, Récamier adressa à M. Nélaton une religieuse venant de la ville d'Orbec. Cette femme, âgée d'environ 26 ans, portait au voile du palais une tumeur dont l'apparition remontait à une époque fort éloignée, et qui, après s'être développée lentement d'abord, avait fini par prendre un accroissement assez rapide, et causer de grands troubles.

Au moment où M. Nélaton vit la malade, la tumeur avait acquis un volume assez considérable, à peu près celui d'une grosse noix, et elle remplissait l'arrière-bouche, déprimait la base de la langue et s'appuyait sur l'épiglotte. Le voile du palais était refoulé en haut. La surface de la tumeur était lisse, les téguments étaient un peu amincis, mais sains, non adhérents, non ulcérés. Il n'y a pas d'engorgement ganglionnaire ; l'état général était satisfaisant.

La présence de cette tumeur dans le pharynx et dans la bouche déterminait des accès de suffocation, une gêne continuelle de la respiration et de la phonation. La déglutition était devenue presque impossible et l'accroissement de la tumeur n'eût pas tardé à faire périr la malade par asphyxie et inanition.

Les troubles fonctionnels étaient tellement prononcés, que M. Né-

laton crut devoir, malgré les difficultés, pratiquer une opération qu'il regardait seulement comme palliative; il se proposait de circonscrire la tumeur de la manière suivante : diviser le voile du palais dans toute sa hauteur, sur la ligne médiane; faire une seconde incision partant de l'angle supérieur de la première, et se portant en dehors, parallèlement au bord postérieur des os palatins. Il formait ainsi un lambeau quadrilatère, adhérent seulement par son côté externe et contenant la tumeur dans son épaisseur; pour l'enlever, M. Nélaton se proposait d'appliquer une ligature sur son pédicule, afin d'éviter l'hémorrhagie, les vaisseaux arrivant surtout par le côté externe.

Cette opération fut pratiquée par M. le professeur Nélaton, en présence de Récamier et de M. Michon.

Après avoir fait la première incision et commencé la seconde, M. Nélaton s'aperçut que la tumeur n'était pas adhérente, et qu'on pouvait l'enlever en la décollant simplement des parties voisines; il termina en effet l'opération de cette manière.

Il restait chez l'opérée une division du voile du palais, résultant de l'incision qui avait été faite. M. Nélaton pratiqua une opération pour y remédier, et il put arriver à fermer en grande partie l'ouverture; il ne resta plus enfin qu'une perforation d'environ 3 millimètres.

Cette femme retourna guérie à Orbec, où elle se trouve encore actuellement; elle a été revue à la fin de 1855 par M. le docteur Notta, de Lisieux, ancien interne de M. Nélaton; elle jouissait alors d'une bonne santé et ne se sentait plus de son ancienne affection.

Cette tumeur fut examinée au microscope par M. Robin, qui reconnut qu'elle était formée par l'hypertrophie des glandules salivaires (Rouyer, *loc. cit.*).

Obs. 5. *Tumeur glandulaire du voile du palais. — Ablation. — Guérison* (Rouyer, *loc. cit.*).

X..., âgé de 34 ans, d'une bonne constitution, d'une bonne santé, entre à l'hôpital des Cliniques le 12 novembre 1851, pour une tumeur du voile du palais. Dès l'âge de 14 ans, il reconnut la présence d'une tumeur qui se développait dans sa bouche : elle avait la grosseur d'une noisette, se trouvait un peu à gauche de la ligne médiane, à la partie supérieure du voile du palais. Depuis ce moment, elle a augmenté de volume peu à peu, en se portant vers le pilier antérieur

du voile. L'accroissement de la tumeur devenant plus rapide, le malade entre à l'hôpital.

En examinant l'intérieur de la cavité buccale, on aperçoit sur la moitié gauche du voile du palais une tumeur allongée que l'on peut comparer à la moitié d'un œuf de poule coupé suivant son grand diamètre. Elle fait corps avec le voile du palais, dont elle suit les mouvements; en portant le doigt en arrière du voile, on ne sent aucune saillie à la face postérieure de cet organe, ni à droite, ni à gauche. Cette tumeur est solide, dure; la muqueuse qui la recouvre est lisse et paraît distendue; elle est, du reste, mobile sur la tumeur, sans adhérence; on peut la pincer, y déterminer des rides : on remarque à la surface une veine variqueuse. La tumeur est indolore, même à la pression; on n'y sent pas de battements.

La déglutition des solides s'y fait assez facilement; mais les liquides refluent assez souvent par les fosses nasales, ou tombent dans le larynx. La voix est un peu sourde, nasonnée.

L'état général est bon; il n'y a pas de ganglions engorgés.

M. Nélaton reconnut qu'il s'agissait là d'une tumeur de la même nature que celle qu'il avait rencontrée chez la religieuse d'Orbec, et il résolut d'en pratiquer l'ablation d'une manière beaucoup plus simple, et sans intéresser toute l'épaisseur du voile, ce que permet la disposition anatomique de ces tumeurs.

Une incision longitudinale fut faite sur toute la longueur de la tumeur, la dépassant même un peu à ses deux extrémités. La face antérieure de la tumeur fut mise à nu en décollant la muqueuse au moyen d'une spatule; alors, au lieu de saisir la tumeur au moyen d'une pince, et d'en achever ainsi l'énucléation, M. Nélaton porta l'indicateur gauche par la bouche jusqu'à la face postérieure du voile du palais, pour fournir un point d'appui, et avec l'indicateur droit il acheva de décoller la tumeur et l'enleva entièrement. Cette manière d'agir avait l'avantage de mettre à l'abri de l'hémorrhagie; il n'y eut, en effet, qu'un léger suintement sanguin, qui s'arrêta sous l'influence de quelques lotions d'eau froide.

La tumeur était effectivement constituée par une hypertrophie glandulaire; par l'examen microscopique, M. Robin reconnut également les caractères que présentent les tumeurs de ce genre.

La cicatrisation de la plaie se fit rapidement et le malade sortit ensuite de l'hôpital parfaitement guéri.

Obs. 6. *Tumeur glandulaire de la voûte et du voile du palais.— Ablation incomplète ; cautérisation. — Guérison* (Rouyer, *loc. cit.*).

Caroline P...., âgée de 15 ans, entre dans le service de M. Nélaton le 24 avril 1855, pour une tumeur de la voûte palatine. Cette tumeur occupe une grande partie de la concavité de la voûte, mais surtout du côté gauche, et elle se prolonge de ce côté jusque dans la partie supérieure du voile du palais. Son volume est à peu près celui de la moitié d'un œuf de poule; elle est dure, mais paraît un peu plus molle au centre que sur les bords; la muqueuse a conservé sa coloration normale.

Il y a quatre ans que cette jeune fille s'est aperçue de la présence de cette tumeur ; à ce moment, elle était presqu'aussi volumineuse qu'aujourd'hui ; elle a augmenté très-lentement de volume.

Il y a une gêne légère de la déglutition ; la prononciation de quelques mots est un peu altérée; la respiration est parfaitement normale.

Cette jeune fille se rendit à l'hôpital de la Pitié il y a quelque temps; le médecin qu'elle consulta fit à la partie antérieure de la tumeur une petite incision qui ne donna issue qu'à du sang, et depuis cette époque l'incision ne s'est pas refermée.

M. Nélaton pensa qu'il s'agissait d'une de ces tumeurs désignées sous le nom d'épulis, tumeurs de nature bénigne, mais cependant sujettes à récidiver sur place.

L'ablation de cette tumeur fut faite le 14 mai 1855; M. Nélaton enleva toute la partie qui correspondait à la voûte osseuse, et fit sur la partie postérieure des cautérisations avec un petit cautère globulaire.

Les escarres formées par cette cautérisation tombèrent au bout de quelques jours, en laissant une plaie disposée favorablement pour la cicatrisation. Il restait, en outre, une partie de la tumeur qui n'avait pas été enlevée ; c'était le prolongement qui occupait le voile du palais. M. Nélaton se proposait de faire l'ablation de cette dernière portion de la tumeur, mais la malade, impatiente de partir, sortit du service sans que cette opération ait été pratiquée.

J'étais désireux de compléter cette observation; après bien des recherches, je parvins à retrouver la malade, le 2 juin 1856, environ un an après sa sortie de l'hôpital. La voûte et le voile du palais sont maintenant conformées très régulièrement ; on aperçoit seulement sur la voûte, au niveau des dernières molaires gauches, une cica-

trice de couleur un peu plus rouge ; le voile est intact et bien régulier. Aucune opération n'a été pratiquée depuis que la malade est sortie du service ; le reste de la tumeur a ainsi disparu spontanément, en un laps de temps que la malade ne peut préciser, car elle ignorait être guérie complétement.

Obs. 7. *Tumeur glandulaire du voile du palais. — Ablation. — Guérison* (Rouyer, *loc. cit.*).

Brechanteau (L.-M.), âgé de 50 ans, fondeur, entre à l'hôpital des Cliniques pour une tumeur de l'isthme du gosier. Il y a dix mois seulement qu'il ressentit une gêne de la phonation et de la respiration. La dyspnée était plus prononcée pendant la nuit. En examinant dans une glace l'intérieur de la bouche, il aperçut une tumeur sur le voile du palais ; espérant qu'elle disparaîtrait, il ne s'en préoccupa plus. Dans ces derniers temps, il eut plusieurs angines ; la dyspnée augmenta ; il consulta un médecin, qui l'envoya à l'hôpital des Cliniques.

En examinant l'intérieur de la bouche, on aperçoit sur le voile du palais, à droite, une saillie produite par une tumeur existant dans l'épaisseur de cet organe ; elle descend jusqu'au bord libre du voile du palais, qui est abaissé et caché derrière la base de la langue ; la luette est déviée et portée à gauche par l'extension de la tumeur, qui semble en effet dépasser la ligne médiane. En haut, la tumeur remonte jusqu'au bord adhérent du voile ; par le toucher on constate que sa limite supérieure est plus élevée qu'elle ne le semble par l'inspection simple, surtout à la partie la plus externe. La muqueuse est rouge, d'une teinte un peu violacée à la partie inférieure, plus pâle en haut : on peut la faire glisser sur la tumeur, à laquelle elle n'adhère nullement.

Le voile est parfaitement mobile d'avant en arrière ; on sent que la tumeur est incluse dans son épaisseur, ce que l'on constate encore avec plus de certitude en passant le doigt derrière le voile du palais.

M. Nélaton pratique l'ablation de cette tumeur le 1er décembre 1856, de la manière suivante : il fait une incision sur la partie la plus saillante de la tumeur ; abandonnant alors le bistouri, il porte les deux doigts indicateurs entre les lèvres de l'incision, les écarte, et avec une grande facilité, il énuclée de cette manière la tumeur, qui est enlevée très-rapidement.

La tumeur avait à peu près la grosseur d'une noix ; elle était enve-

loppée d'une coque fibreuse qui avait été déchirée à la partie antérieure pendant l'opération. Le tissu lui-même était plus mou que d'habitude, contenant une pâte, une bouillie rougeâtre dans laquelle on distinguait des lobules de tissu glandulaire intacts. Sur un d'entre eux plus gros, nous fîmes une coupe qui nous permit de constater les caractères ordinaires de ce tissu dans les cas d'hypertrophie.

M. Charles Robin se chargea de l'examen au microscope et reconnut tous les caractères que nous avons indiqués précédemment ; il n'existait pas de petits calculs.

La plaie qui succéda à cette ablation se cicatrisa un peu plus lentement que chez les autres malades que nous avons pu observer. pendant au moment de la sortie du malade, le 8 décembre, il ne restait plus qu'un petit lambeau de muqueuse qui n'était pas réuni.

Obs. 8. *Tumeur glandulaire de la voûte palatine. — Ablation. — Hémorrhagies. — Guérison* (Rouyer, *loc. cit.*).

Lesimple (Anastasie), 32 ans, sans profession, entre le 11 juin 1856 dans le service de M. Velpeau, salle Sainte-Catherine, n° 5. Cette femme, qui jouit habituellement d'une bonne santé, est mère d'un enfant; la menstruation est régulière. Il y a douze ans, elle s'aperçut qu'elle portait à la voûte palatine une tumeur de la grosseur d'un pois qui, par un accroissement graduel, a acquis aujourd'hui le volume d'une petite noix.

Cette tumeur siége à la partie postérieure de la voûte du palais, à gauche, presque sur la ligne médiane; elle est supportée par un pédicule qui a environ 1 centimètre de diamètre; elle paraît formée de plusieurs lobules : elle est dure, élastique, donne au toucher la même sensation que les tumeurs adénoïdes ; elle ne cause aucune douleur.

La muqueuse qui la recouvre est normale ; sur le pédicule on remarque quelques petits vaisseaux très-fins, superficiels.

M. Velpeau enlève cette tumeur le 13 juin; immédiatement il y eut un écoulement de sang assez abondant; on appliqua dans la plaie de petites boulettes imbibées de perchlorure de fer. Pendant la journée l'hémorrhagie reparut, et l'interne de garde appelé constata que le sang était fourni par une petite artère qui occupait l'angle postérieur de la plaie. Une cautérisation fut faite alors au moyen d'un fer rouge, et des boulettes de charpie sèche furent appliquées sur la plaie. L'hémorrhagie fut alors arrêtée définitivement.

Le lendemain, à la visite, la malade était dans un état satisfaisant ; les escarres formées par le fer rouge tombèrent assez rapidement, et la malade put, après un court séjour, sortir parfaitement guérie.

Cette tumeur a été examinée au microscope par M. Charles Robin, qui a reconnu tous les caractères de l'hypertrophie glandulaire.

Obs. 9. *Tumeur adénoïde du voile du palais. — Ablation. — Guérison* (Bauchet, *Moniteur des hôpitaux*, 1853, p. 1134).

Salle Sainte-Vierge, n° 29. — X**, marchand de vins, âgé de 31 ans; entré le 19 octobre 1853, sorti le 26 du même mois. — Tumeur placée à la partie antérieure et droite du voile du palais.

Homme bien constitué, bonne santé.

Il y a douze ans, envies fréquentes d'avaler; le malade, en portant le doigt dans la bouche, sent une tumeur du volume d'une petite noisette; — augmentation lente de la tumeur.

A l'examen du malade on trouve une tumeur placée à la partie postérieure de la voûte palatine sur laquelle elle empiète un peu, à droite de la ligne médiane, au devant du voile du palais, descendant presque jusqu'au bord inférieur de ce voile; du volume d'une grosse noix, un peu bosselée à la surface, d'une dureté élastique, sans fluctuation. Cette tumeur n'a aucune adhérence avec la voûte palatine; elle est mobile sur le voile du palais. — Pas d'adhérence de la tumeur avec les rebords gingivaux, ni avec les piliers. La muqueuse qui recouvre la tumeur est sans adhérence avec elle ; la coloration en est normale; pas d'ulcération de la muqueuse nulle part.

Persistance du goût; respiration normale; voix un peu embarrassée ; déglutition gênée; les liquides reviennent facilement par les fosses nasales; besoin fréquent de déglutir; souvent envies de vomir; crachats salivaires abondants.

Opération pratiquée par M. Velpeau, le 23 octobre ; tumeur circonscrite par deux incisions qui détachent le pédicule de la tumeur ; écoulement de sang abondant; cicatrisation complète au bout de quinze jours.

La tumeur examinée à l'œil nu présente la plus grande ressemblance avec les tumeurs adénoïdes du sein. Au microscope on constate une hypertrophie glandulaire.

Obs. 10. *Tumeur adénoïde du voile du palais et de la voûte palatine. Ablation. — Guérison.* Rennes de Bergerac. — Gaz. hopit. 1855, p. 162.)

Une femme de 60 ans, d'une constitution grêle, d'une maigreur remarquable, d'une bonne santé, portait depuis 20 années une tumeur à l'isthme du gosier. Depuis 6 mois, la tumeur avait augmenté de volume; grosse d'abord, et pendant longtemps, comme une noisette, la tumeur acquit dans le cours de la dernière année le volume d'une noix, puis celui d'un œuf de poule.

La tumeur est semblable à une petite pomme; la surface en est arrondie; elle occupe la partie supérieure du voile du palais et se prolonge en avant, en adhérant au quart postérieur de la voûte palatine; à droite elle s'insère à la partie postérieure de l'arcade dentaire supérieure. Surface de la tumeur arrondie, sans bosselures; base largement *adhérente* à l'os. Par la pression de la tumeur, sensation d'un corps résistant, quoique élastique. — Muqueuse intacte.

Extirpation de la tumeur, sans intéresser la lame postérieure du voile du palais. — Guérison en trois semaines.

Examen de la tumeur par M. Robin :

« Tumeur épithéliale d'origine glandulaire, c'est-à-dire provenant » des glandes salivaires palatines, qui, après s'être hypertrophiées, » subissent une hypergénèse de leur épithélium telle, que celui-ci » forme la plus grande masse de la tumeur.

» Il existe dans la tumeur des concrétions arrondies, microsco- » piques de phosphate de chaux. »

Obs. 11. *Tumeur adénoïde du voile du palais. — Ablation après la mort du malade. — Examen microscopique.* (Moniteur des hôpitaux, 1856, p. 441.)

Homme âgé de 52 ans, entré dans le service de M. Laugier, le 1er avril 1856. — Bonne santé habituelle; forte constitution; profession de fondeur en cuivre.

Il y a 15 à 20 ans, la voix devient nasonnée. — Le malade ne s'est aperçu de la maladie qui le conduit à l'hôpital, qu'il y a quelques jours.

Tumeur occupant la moitié gauche du voile du palais, au voisinage de la ligne médiane, s'étendant verticalement depuis le bord

supérieur du voile du palais jusqu'au bord libre; en dedans, elle s'arrête brusquement sur la ligne médiane; en dehors, elle se prolonge dans une étendue de 2 centim. et demi.

Elle est bien nettement séparée de la luette et des piliers du voile du palais.

Le volume de la tumeur est celui d'un œuf de pigeon; forme ovoïde. — Muqueuse qui recouvre la tumeur saine, non adhérente, non ulcérée, mobile.

Tumeur dure, bosselée, bien circonscrite, bien nettement détachée des parties voisines.

Déglutition intacte, respiration normale; voix nasonnée. — Le malade devait être opéré par M. Laugier, mais il succomba à une pneumonie.

La tumeur est enlevée par énucléation, après la mort du malade et étudiée avec beaucoup de soin par M. Robin et M. Rouyer, qui en ont donné la description suivante :

Le tissu grisâtre, peu vasculaire de la tumeur se réduit, par l'action de râcler, en une espèce de pulpe demi-liquide, et il reste encore une trame fibreuse assez évidente. Ces divers éléments ont été examinés successivement au microscope.

La *pulpe* est composée exclusivement de cellules épithéliales isolées et dissociées qui sont généralement irrégulières, les unes pavimenteuses, les autres prismatiques. On y trouve, en outre, quelques noyaux libres, ovoïdes, de petit volume, peu réguliers, semblables à ceux que renferment les cellules; plus un certain nombre de gaînes épithéliales juxtaposées, mais courtes et faciles à dissocier, et enfin de petits calculs formés principalement de carbonate de chaux, et sur lesquels nous reviendrons plus loin. Il importe de signaler ici que les épithéliums formant les gaînes épithéliales de cette tumeur, bien que plus petits, ou tout au plus aussi grands que les cellules épithéliales normales, sont beaucoup plus irréguliers.

La *trame fibreuse* existant entre les parties glandulaires que l'on réduit en pulpe, se compose de faisceaux de fibres très-serrées, très-minces, légèrement onduleuses, souvent parsemées de granulations moléculaires graisseuses. Ces faisceaux de fibres sont très résistants et leur ensemble compose une partie assez considérable de la tumeur, mais bien moins toutefois que la portion représentée par le tissu glandulaire.

Quand, au lieu de procéder comme il a été dit plus haut, pour faire une préparation de tissus, on vient à prendre un fragment et à

le dilacérer, comme on ferait du tissu normal de la parotide, on reconnaît l'élément glandulaire plus manifestement. On peut isoler alors des culs-de-sac ramifiés et formant des *acini* plus volumineux, d'une largeur qui varie de 6 à 9 centièmes de millimètre ; leur fond est arrondi, renflé sur quelques-uns ; la plupart d'entre eux ont une paroi propre, épaisse de 2 à 6 millièmes de millimètre, quelquefois un peu plus, généralement homogène, rarement un peu striée, moins transparente qu'à l'état normal. La face interne de cette gaîne propre est tapissée par les épithéliums décrits plus haut; ils sont toutefois plus difficiles à distinguer en ce point que cela n'est habituel dans certaines hypertrophies glandulaires, celles de la mamelle, par exemple.

Dans la plupart des culs-de-sac, l'épithélium forme une couche très-épaisse, et habituellement même les cellules remplissent la gaîne propre, à la manière des grains de blé dans un sac, plutôt qu'elles n'en tapissent les parois ; cette particularité est, du reste, commune à beaucoup d'hypertrophies glandulaires.

Par l'examen microscopique on constate l'absence presque complète de capillaires sanguins dans le tissu qui constitue cette tumeur.

L'étude des *calculs*, dont nous avons signalé l'existence, est assez intéressante pour que nous entrions dans quelques détails à ce sujet. Ces calculs se trouvent soit dans l'épaisseur des plus gros culs-de-sac, soit surtout dans leurs interstices et dans la trame fibreuse de la tumeur. Ils présentent deux variétés répandues à peu près en égale quantité dans le produit morbide.

A. La première variété était formée de corpuscules de configurations variées et remarquables par la disposition mamelonnée de leur surface, les uns disposés en masses arrondies, d'autres allongés, contournés sur eux-mêmes, sinueux. Leur volume varie de 2 à 8 centièmes de millimètre ; ceux qui sont allongés dépassent même quelquefois ces dimensions. Outre l'aspect particulier que leur donnait leur disposition mamelonnée, ces calculs se distinguaient de ceux dont la description suit par une assez grande transparence, sans coloration spéciale. Sur un certain nombre d'entre eux, les mamelons offraient des stries s'irradiant du centre à la circonférence.

B. La seconde variété de calculs microscopiques existant dans ce tissu glandulaire était composée de grains généralement arrondis ou ovoïdes; mais souvent des calculs de configurations variées et plus volumineux résultaient de la soudure de plusieurs des grains précédents. Ces petits calculs, considérés isolément, offraient une longueur

ou une largeur qui variait entre 4 et 12 centièmes de millimètre. Tous étaient remarquables par la teinte jaunâtre, propre, comme on le sait, aux granulations calcaires, dont ils offraient, du reste, les réactions chimiques ; leur contour était foncé, leur centre brillant.

Beaucoup de ces calculs présentaient un point central plus foncé, et quelquefois même un petit noyau, en prenant ce mot dans le sens de noyau de calcul. Quelques-uns de ces calculs étaient homogènes, mais beaucoup d'entre eux étaient striés à partir de leur centre, et ces stries, assez analogues à de petites aiguilles, se rendaient vers la périphérie, sans l'atteindre toutefois pour le plus grand nombre. Quelques calculs étaient réellement composés d'aiguilles très-fines, soudées entre elles, et comme imbriquées par couches ; ils étaient remarquables par leur teinte noirâtre ; en outre, leur surface, au lieu d'être lisse comme celle des autres calculs, était hérissée par les petites pointes des aiguilles, et il en résultait un aspect spécial très-remarquable et souvent très-élégant. D'autres calculs, et c'étaient surtout les plus gros, étaient entourés d'une coque fibreuse, à couches concentriques, qui leur formait une enveloppe épaisse d'environ 1 à 4 centièmes de millimètre, enveloppe analogue, par la disposition de ses fibres, à celles que présentent les granulations calcaires que l'on rencontre dans la première.

Nous ne savons si les calculs que nous venons de décrire ont été signalés ; mais nous devons noter qu'ils ont été observés par M. Robin dans plus de la moitié des tumeurs de ce genre qu'il a pu examiner.

Leur nombre est plus ou moins considérable, suivant les tumeurs ; leur fréquence démontre qu'il est important d'en signaler l'existence et de les décrire, surtout lorsqu'on se reporte à ce que l'on sait de la présence du carbonate de chaux dans la salive, et des cristaux qu'il peut y former.

ÉTIOLOGIE.

J'ai dépouillé avec le plus grand soin les observations qui viennent d'être rapportées, dans le but de saisir quelques-unes des conditions qui semblent exercer de l'influence sur le développement des tumeurs glandulaires du palais. Mes recherches sont relatives à l'âge, au sexe, à la profession, à la constitution et à l'état de santé habituelle. Aucun observateur ne s'est préoccupé de la question d'hérédité.

Age. Il a été noté dans onze cas ; les limites extrêmes sont d'une part 15 ans, de l'autre 60 ans. Voici du reste les chiffres: 15, 26, 32, 34, 36, 38, 50, 51, 52, 60.

Profession. Elle n'a été signalée que pour un petit nombre de malades. Il y avait une religieuse, deux fondeurs en cuivre, un marchand de vins et un maçon.

Sexe. Sur douze observations, je trouve sept hommes et cinq femmes.

Constitution. — Santé habituelle. Parmi les malades affectés, les uns avaient tous les attributs d'une forte constitution, d'autres avaient une constitution chétive. Une malade présentait une maigreur remarquable. Presque tous les observateurs s'accordent sur l'état de santé habituellement bonne des malades atteints d'adénoïde palatine.

Mode de développement. La tumeur se développe généralement avec une grande lenteur et les malades en sont parfois si peu incommodés pendant plusieurs années, qu'ils ne s'en occupent pas. Ils sont avertis de l'existence de la maladie par les troubles fonctionnels qu'elle détermine lorsqu'elle a pris certaines proportions. En général aussi, la tumeur, après avoir procédé avec une grande lenteur dans sa formation, prend un accroissement rapide au bout d'une certaine période.

Pour donner une idée de cette marche essentiellement lente, il suffit d'interroger des malades et de leur faire assigner l'époque où ils se sont aperçus pour la première fois de l'existence de leur tumeur. Sur dix observations où le fait a été noté, on trouve que la tumeur était développée depuis 5 mois, 4 ans, 10 ans, 12 ans, 15 ans et même 20 ans.

On ne trouve de *cause occasionnelle* de la maladie signalée nulle part.

SYMPTÔMES.

Le *siége* de la tumeur n'est pas toujours le même. Le plus souvent c'est le voile du palais, rarement la voûte palatine seule, plus fréquemment à la fois la voûte palatine et le voile du palais. Dans quelques cas, la tumeur a son siége sur l'une des deux moitiés du voile du palais; la moitié gauche est notée plus fréquemment que la moitié droite.

Le *volume* est variable, il suffit pour en juger de rappeler les diverses comparaisons que les observateurs ont faites de la tumeur avec une noix muscade, une grosse châtaigne, une petite noix, une grosse noix, un œuf de pigeon, la moitié d'un œuf de poule, un œuf de poule, quatre centimètres dans les différents diamètres.

La tumeur est bien *circonscrite* de toutes parts; le plus souvent *mobile*, dans quelques cas *adhérente* à l'os du palais. Elle présente une surface *lisse* ou légèrement *bosselée*. Elle est d'une *consistance* ferme, élastique, dure, quelquefois un peu molle au centre. Dans quelques cas, elle donne au toucher une sensation analogue à celle des tumeurs adénoïdes de la mamelle. La muqueuse palatine qui la recouvre glisse parfaitement sur elle; on peut la pincer et y déterminer des rides; elle ne présente aucune altération de couleur; parfois une teinte violacée ou une veine variqueuse; le plus souvent elle est pâle; elle est exempte d'ulcération.

On voit donc qu'un des caractères les plus importants des tumeurs glandulaires de la région palatine est de ne contracter aucune adhérence avec les tissus environnants, de s'*enkyster*. Les applications pratiques qui résultent de ce fait seront exposées plus loin.

Ces tumeurs sont remarquables par l'absence complète de douleurs, elles sont *indolentes*. Les observateurs qui ont interrogé les malades dans ce sens ont tous noté ce caractère, la plupart d'entre eux ne parlent même pas de la douleur.

La même remarque s'applique à l'engorgement des ganglions lymphatiques : cet engorgement n'existait chez aucun malade, quelle que fût l'ancienneté de l'affection.

Ces tumeurs déterminent sur les organes avec lesquels elles sont en rapport des effets variés. Assez généralement, le voile du palais est refoulé en haut, la luette déviée, l'isthme du gosier plus ou moins rétréci.

Presque tous les malades accusent des troubles fonctionnels plus ou moins intenses. Toujours le timbre de la voix est modifié, la voix est *nasonnée*. La déglutition est gênée; parfois il y a, au moment de la déglutition, un reflux des liquides par les fosses nasales. Chez quelques sujets, il existe de la dyspnée ou des accès de suffocation ; d'autres fois, la respiration est normale. On a noté dans quelques cas des envies de vomir ; chez un malade il y avait un crachotement continuel de salive.

MARCHE ET TERMINAISON.

Les tumeurs glandulaires de la région palatine ont une marche essentiellement lente; on a vu précédemment que quelques-unes de ces tumeurs ont persisté pendant un grand nombre d'années sans donner lieu à des troubles graves dans la santé.

Le plus souvent, après être restées stationnaires pendant un certain temps, elles prennent tout à coup un accroissement rapide, ce dont les malades sont avertis par l'augmentation des troubles fonctionnels des organes environnants.

Elles ne se terminent jamais ou presque jamais par ulcération, à moins qu'on ne les irrite par des applications de caustiques.

ANATOMIE PATHOLOGIQUE.

Les tumeurs glandulaires de la région palatine présentent

des caractères analogues à ceux des tumeurs adénoïdes de la mamelle. Elles sont toujours enveloppées d'un kyste ; divisées en plusieurs lobes qui sont séparés les uns des autres par des tractus cellulo-fibreux. La coupe de la tumeur présente une coloration jaune grisâtre ou d'un gris clair ; elle offre l'apparence du tissu des glandes salivaires. Par la pression, on en fait sourdre un liquide blanchâtre peu abondant, et en plusieurs points une matière molle, d'apparence caséeuse.

Toutefois, les tumeurs de ce genre ne reçoivent qu'un très-petit nombre de vaisseaux, soit à la surface, soit dans leur profondeur. Un fait qui a été signalé par MM. Robin et Rouyer, c'est l'existence dans le tissu propre de la tumeur de concrétions calculeuses.

On a cherché à apprécier la structure de ces tumeurs en les soumettant à une investigation microscopique. Nous avons rapporté plus haut (voyez p. 34) une observation dans laquelle cet examen a été fait avec la plus scrupuleuse attention. Il résulte de ces recherches que l'on trouve les éléments suivants :

1° Des culs-de-sac glandulaires hypertrophiés très-nombreux et très-évidents ;

2° Le l'épithélium libre ou en plaques agrégées ;

3° Quelques-uns de ces noyaux entourés de leurs cellules ;

4° Quelques éléments fibro-plastiques et des tractus fibreux ;

5° Quelquefois de petits calculs formés de sels calcaires.

DIAGNOSTIC.

On peut confondre les tumeurs adénoïdes palatines avec d'autres tumeurs qui se développent dans la même région : avec des abcès, avec des tumeurs cancéreuses, avec des kystes, avec des tumeurs syphilitiques. Bornons-nous pour

le moment au diagnostic différentiel de ces tumeurs avec les abcès et le cancer.

1° *Abcès.* Les abcès aigus idiopathiques en diffèrent par leur marche beaucoup plus rapide, par l'existence antérieure ou concomitante des phénomènes propres à l'angine, par leur forme moins bien circonscrite, par leur relief moins prononcé, par la couleur d'un rouge très-foncé de la muqueuse.

Les abcès symptomatiques d'une altération des dents se distinguent, par leur siége à la partie antérieure de la voûte palatine, par leur mollesse, leur circonscription moins exacte, la coexistence d'une affection des dents ou des alvéoles.

2° *Les tumeurs cancéreuses* ont une marche plus rapide; elles ont une tendance essentiellement envahissante, elles sont douloureuses, s'ulcèrent et se compliquent au bout d'un certain temps d'un engorgement des ganglions lymphatiques du cou. La muqueuse qui les recouvre adhère rapidement à la masse morbide; la santé générale est compromise après un certain temps.

PRONOSTIC ET TRAITEMENT.

On a pressenti, d'après tous les détails dans lesquels nous sommes entré, que les tumeurs adénoïdes de la région palatine sont de nature bénigne; sous ce rapport il existe entre elles et les tumeurs cancéreuses une différence capitale. C'est surtout au point de vue de la possibilité d'une récidive, qu'il y a entre ces deux genres de tumeurs une distinction à établir. On peut appliquer aux tumeurs adénoïdes du palais, ce que M. le professeur Velpeau a dit des tumeurs adénoïdes de la mamelle :

« La récidive des tumeurs se montre, dans la pratique, sous deux formes. Ainsi un malade qu'on opère d'un lipôme n'est pas absolument à l'abri pour cela des tumeurs graisseuses, dans quelque endroit que ce soit. Il en est de même

pour les steatômes de la tête : ôter une de ces tumeurs d'une région pariétale, je suppose, ne permet point d'affirmer qu'une tumeur semblable ne se montrera pas plus tard sur la région pariétale opposée ou ailleurs. Il faut en dire autant du méliséris et de presque toutes les tumeurs homœomorphes. En sorte qu'après avoir enlevé une tumeur adénoïde, on n'est pas plus en droit de dire que la femme n'en aura jamais d'autres, que de promettre à un malade qu'on vient d'opérer d'une loupe, qu'il est à tout jamais préservé des lipômes.

» Ce n'est point ainsi que la récidive des tumeurs cancéreuses doit être entendue : après l'extirpation, une tumeur adénoïde ne répullule point, à moins qu'il n'en soit resté des fragments sur le lieu qui en était d'abord le siége; c'est au contraire dans ce point que reviennent souvent les tumeurs cancéreuses. Il est rare de voir une même femme atteinte plusieurs fois de tumeurs adénoïdes; il est rare au contraire de ne pas voir les véritables cancers répulluler. Quand les tumeurs adénoïdes reviennent, c'est au bout d'un temps généralement considérable, la plaie de l'opération finit toujours par se cicatriser; on ne l'a point encore vue se transformer en ulcère de mauvaise nature, devenir le siége de végétations cancéreuses, et former des cavernes squirrheuses; après l'enlèvement des cancers, au contraire, la récidive est ordinairement prompte; souvent elle ne donne pas à la plaie le temps de se cicatriser; au lieu d'une plaie, d'un ulcère à simple purulence, on a bientôt, dans une foule de cas, une surface qui se couvre de pelotons, de végétations encéphaloïdes, qui se creuse, qui devient le siége d'une suppuration ichoreuse, dont le fond revêt, au bout d'un certain temps, les caractères d'un ulcère squirrheux.

« Les tumeurs adénoïdes ne répullulent jamais dans les viscères, ni hors de la mamelle, ne détruisent point de proche en proche les organes, n'envahissent point les tissus pour les désorganiser, ne cessent jamais de pouvoir être enlevées avec

chances de guérison radicale, les cancers font tout le contraire. »

On n'a pas essayé de guérir les tumeurs adénoïdes de la région palatine par des moyens purement médicaux. Il ne serait pas impossible cependant que des tentatives de ce genre fussent couronnées de succès. M. le professeur Velpeau (58) a rapporté plusieurs observations de tumeurs adénoïdes du sein guéries par des topiques résolutifs et par l'administration à l'intérieur de purgatifs, d'iodure de potassium, etc.

Tout récemment, M. le docteur Rouault (59) a préconisé, pour le traitement de certaines tumeurs de nature bénigne ou même maligne, le *chlorure d'or et de sodium.*

On emploie des pilules formulées ainsi :

℞	Chlorure d'or et de sodium. .	10 centigrammes,
	Poudre d'amidon.	2 grammes,
	Gomme arabique.	0 gr., 50 centigr.,
	Eau distillée, QS.	
D.	en 40 pilules.	

Chaque pilule renferme donc un quart de centigramme de chlorure d'or et de sodium.

Tous les soirs, on écrase une de ces pilules pour en faire une friction sur la langue, les gencives et l'intérieur des joues; ce qui reste de la pilule après friction doit être avalé.

Au bout de vingt jours, on donne deux pilules par jour au lieu d'une. Le traitement doit être continué pendant six semaines au moins.

On pourrait pratiquer la friction sur la tumeur adénoïde elle-même, au lieu de la faire sur les parties voisines de la bouche.

Dans toutes les observations qui ont été publiées jusqu'ici, la tumeur a été traitée par des moyens chirurgicaux. Bien qu'on puisse à la rigueur l'attaquer par les caustiques ou par la ligature, c'est *l'extirpation* qui est généralement usitée.

C'est une opération simple et qui s'exécute de la manière suivante :

Le malade étant convenablement placé, la position assise est préférable, on fait ouvrir largement la bouche et déprimer la langue par un aide. Avec un bistouri à lame longue, mais pourvue de tranchant dans une petite étendue, on pratique sur la face antéro-inférieure de la tumeur une incision proportionnée aux dimensions du produit morbide. En général, les lèvres de la plaie s'écartent assez pour que la tumeur se montre à découvert. On saisit la tumeur avec des érignes et on en pratique l'énucléation, soit avec une spatule, soit avec les doigts.

Il y a peu à redouter des *accidents consécutifs* à l'opération. Le seul qui ait été signalé est une *hémorrhagie* qu'on est parvenu à arrêter, soit par de simples applications d'eau froide, soit par l'application de quelques boulettes de charpies imbibées de perchlorure de fer, soit dans les cas rebelles par une cautérisation avec le fer rouge.

TUMEURS FIBREUSES.

M. Parmentier (60) croit en avoir trouvé trois cas, l'un signalé par Botot (61), l'autre par Anselin (62), le troisième par Varner (63).

Je crois qu'il faut apporter plus de réserve dans l'interprétation de ces trois faits.

Et d'abord le fait de Varner est un exemple d'enchondrome plutôt que de tumeur fibreuse. J'ai reproduit l'observation (p. 63). Le fait rapporté par Anselin me paraît un bel exemple de tumeur adénoïde, car il est dit que l'opérateur continua la dissection jusqu'à ce qu'il fût sûr d'avoir emporté la tumeur avec *tout son kyste*. Or nous avons vu précédemment que c'était un des caractères les plus constants des tumeurs

adénoïdes, de présenter cette forme enkystée. Reste donc l'observation de Botot qui est intitulée : *chancre à la voûte du palais, qui a dégénéré en tumeur squirrheuse et cancéreuse.* Il faut beaucoup de bonne volonté pour y voir un exemple de tumeur fibreuse.

TUMEURS SYPHILITIQUES.

On rencontre souvent chez les individus atteints d'une syphilis constitutionnelle des tumeurs de la voûte palatine et du voile du palais. Parmi ces tumeurs, il en est qui se rattachent à la période des accidents secondaires, nous les avons mentionnées, à l'histoire des phlegmasies spécifiques (p. 15) ; d'autres se voient à la période de transition des accidents secondaires aux tertiaires ; ce sont les tubercules ou la syphilide tuberculeuse ; d'autres enfin rentrent dans la catégorie des accidents tardifs, ce sont les tumeurs gommeuses, les abcès symptomatiques d'une ostéite, d'une carie ou d'une nécrose palatines, auxquels on peut ajouter les exostoses. Indépendamment des affections précédentes, il convient de dire quelques mots des plaques muqueuses hypertrophiées et des végétations.

1° PLAQUES MUQUEUSES HYPERTROPHIÉES.

Les *plaques muqueuses* du voile du palais et des amygdales sont très-fréquentes. Il suffira de rappeler quelques-uns de leurs caractères.

L'éruption commence généralement par des plaques rouges, arrondies ou ovales, qui déterminent au gosier un sentiment d'ardeur et de sécheresse très-incommode et rendent pénibles les mouvements de déglutition. Ces plaques ont une teinte cendrée tout à fait comparable à celle que produit le con-

tact de l'azotate d'argent sur la muqueuse buccale. La surface des plaques se recouvre bientôt d'une exsudation plastique, jaunâtre, très-adhérente, au-dessous de laquelle existe une érosion superficielle et quelquefois une véritable ulcération. Les parties qui avoisinent l'éruption sont rouges, tuméfiées, recouvertes d'une sécrétion plastique abondante et parfois même ulcérées (64).

Jusqu'ici les plaques muqueuses ne forment pas à proprement parler de tumeur; mais il arrive quelquefois que ces plaques deviennent le siége d'un travail hypertrophique et qu'elles constituent alors une véritable tumeur. L'observation suivante m'a été communiquée par M. Fournier, interne distingué des Hôpitaux :

Obs. 12. *Plaques muqueuses hypertrophiées du voile du palais, des piliers, et de l'amygdale, constituant une tumeur très-volumineuse de l'isthme du gosier.*

L.... Justin, âgé de 25 ans, contracta un chancre du prépuce dans le courant de décembre 1854. Ce chancre, considéré par M. Ricord comme de nature infectieuse, fut traité dès le début par la médication mercurielle. Il s'accompagnait d'une double adénopathie inguinale, à ganglions multiples, durs et indolents. — Il fut suivi à huit semaines d'intervalle d'une éruption rubéoliforme qui couvrit le thorax et l'abdomen. — Quelques mois plus tard, le malade fut de nouveau traité au Midi pour des plaques muqueuses labiales.

Dans les six derniers mois de l'année 1855, L.... souffrit incessamment de douleurs d'angine, pour lesquelles il reprit plusieurs fois le traitement mercuriel qu'il suivit du reste fort irrégulièrement. — L'angine persista. Elle s'accrut dans les premiers mois de 1856. Le malade consulta plusieurs médecins sans succès; il entra même pour quelques jours dans un hôpital, où d'après quelques renseignements que le hasard m'a fournis, on le crut affecté d'une tumeur épithéliale du voile du palais et de l'isthme du gosier, sans que toutefois ce diagnostic fût définitif. — Enfin il se présenta et fut admis le 2 mai à l'hôpital du Midi.

État actuel. — Il ne reste aucune trace du chancre. — Les glandes

des aînes présentent leur volume normal. — Peau saine, sans éruption.

Adénopathie bi-cervicale postérieure, caractéristique. — Ganglions sous-maxillaires et sus-hyoïdiens volumineux, durs et indolents.

L'isthme du gosier est *complétement* obstrué dans sa moitié droite, par une tumeur volumineuse, qui semble développée sur l'amygdale et le pilier du côté correspondant et qui de plus se prolonge en avant et en haut sur toute la moitié droite du voile du palais. La luette est repoussée du côté gauche. — La surface de cette tumeur, lisse et grisâtre sur quelques points, est rugueuse, granulée et exulcérée dans la plus grande partie de son étendue. Sa consistance est assez ferme. — Rougeur et tuméfaction inflammatoire des parties voisines. — Douleurs d'angine très-violentes.

Sur le bord droit de la langue, exulcération superficielle, recouvertes d'une sorte de pseudo-membrane grisâtre et adhérente.

Diagnostic : *Plaques muqueuses hypertrophiques du voile du palais et de l'isthme du gosier ; plaques muqueuses de la langue.*

Traitement mercuriel : (cinq centig. de proto-iodure d'hydrargyre). — Gargarisme aluné. — Cautérisation de toute la surface de la tumeur avec le nitrate acide de mercure.

Cette cautérisation est répétée trois fois, jusqu'à la date du 21 mai. — Le 10 mai, la dose du proto-iodure est portée à 10 centigrammes; le 20, à quinze centigrammes.

Diminution très-rapide de la tumeur sous l'influence de cette active médication. A la date du 21 mai, le voile du palais est presque complétement revenu à son volume normal; la tuméfaction et la rougeur inflammatoire ont disparu ; il ne reste plus que quelques granulations superficielles en voie de résolution. — Il en est de même pour le pilier antérieur. — L'amygdale est encore très-volumineuse. — Toute douleur a cédé depuis une huitaine environ. — Guérison complète des plaques muqueuses linguales.

Dans les derniers jours de mai, accidents de stomatite hydrargyrique, très-efficacement combattus par le chlorate de potasse, *malgré la continuation de la médication mercurielle.*

2 juin. — Quelques taches blanchâtres sur le voile du palais ; toute la portion amygdalienne, considérablement diminuée, est en voie de cicatrisation. — Continuation du même traitement.

17 juin. — Le voile du palais est intact, ainsi que le pilier. — Amygdale encore volumineuse, mais sans ulcération.

Le 4 juillet, l'amygdale présente encore un certain excès de volume,

mais sans constituer une véritable tumeur. — La déglutition se fait très-librement et sans douleur. — L.... quitte l'hôpital dans l'état le plus satisfaisant.

2° VÉGÉTATIONS.

Les syphiliographes ne sont pas d'accord sur la nature de cette affection. Swediaur (65) les considère comme étant tantôt des affections syphilitiques, tantôt des affections purement locales. M. Lagneau (66) admet que les excroissances dites syphilitiques sont ou bien syphilitiques ou bien développées sans contagion préalable. Il fait remarquer (67) qu'elles n'affectent le voile du palais et ses piliers que dans des cas très-rares. Vidal (68) les rapporte aux causes suivantes : blennorrhagie, balano-posthite, chancre ; de telle façon, dit-il, qu'elles peuvent pousser sur un point du tégument qui n'a été qu'enflammé, sur un point excorié, sur un point qui a été ulcéré ; ou bien la végétation peut être le premier symptôme de la contagion, et un des derniers, des plus tardifs. Telle n'est pas l'opinion de MM. Maisonneuve et Montanier (69) ; suivant eux, il y a fort peu de végétations syphilitiques, excepté celles qui se produisent sur des chancres bourgeonnants et sur des plaques muqueuses ; en dehors de ces deux espèces, il n'y a que des végétations de causes ordinaires.

Quoi qu'il en soit de la nature de cette affection, elle est rare au voile du palais, et tous les auteurs que j'ai cités tout à l'heure, auxquels on peut ajouter M. Ph. Boyer, n'en parlent qu'incidemment. Je renvoie donc aux traités généraux pour la description des symptômes, du diagnostic et du traitement des végétations vénériennes et syphilitiques.

3° SYPHILIDE TUBERCULEUSE.

La syphilide tuberculeuse peut envahir le voile du palais.

Suivant M. Robert (Melchior) (70), le voile du palais en est fréquemment atteint. M. Cullerier (71) a vu quelquefois de véritables *tubercules de la muqueuse*, coïncidant avec une syphilide tuberculeuse de la peau, se terminer par résolution sous l'influence du traitement mercuriel, ou bien s'ulcérer pour se guérir ensuite. M. Cullerier ajoute que la perforation du voile du palais n'a lieu que dans la gomme et ne se fait jamais pour ainsi dire que des parties profondes vers les parties superficielles.

Je me borne à ces indications, renvoyant pour de plus amples détails aux traités spéciaux.

4° TUMEURS GOMMEUSES.

Rappelons sommairement les caractères de cette affection.

Les tumeurs gommeuses, ou tubercules tertiaires, constituent un accident essentiellement tertiaire. D'après M. Ricord (72) elles n'apparaissent presque jamais avant six mois d'affection; plus souvent après un grand nombre d'années; elles sévissent en général sur les sujets à constitution altérée prédisposés à la cachexie. Leur siége habituel est dans la peau et sous les muqueuses; dans tous les organes pourvus de tissu cellulaire, le cordon spermatique, le cerveau, le foie, les poumons, l'épaisseur des lèvres, des joues, de la langue, du voile du palais, le tissu sous-muqueux pharyngien, etc.

Elles débutent par une petite tumeur dure, arrondie, adhérente par un pédicule à la face profonde des téguments, mobile sur les tissus profonds. Elles s'accroissent lentement, sans réaction, sans douleur; ce n'est qu'après plusieurs mois qu'elles ont pris leur développement complet. Alors ces tumeurs restent stationnaires un certain temps; puis elles s'enflamment, adhèrent aux parties ambiantes, deviennent douloureuses; le tégument qui les recouvre rougit, de la fluctuation se fait sentir. La tumeur s'ouvre et l'on voit s'échapper un

pus ichoreux, mal lié, mêlé de détritus organiques. A cette ouverture succèdent de vastes ulcérations à fond grisâtre, pultacé, simulant les ulcères phagédéniques, ayant peu de tendance à se cicatriser, s'accroissant, produisant de vastes décollements, détruisant quelquefois des organes très-essentiels.

Jamais ces tumeurs ne se compliquent d'engorgement ganglionnaire sympathique.

En général ces tumeurs sont discrètes, isolées, solitaires ; quelquefois elles sont groupées en certain nombre dans l'épaisseur d'un organe, parfois elles se succèdent les unes aux autres.

Les tumeurs gommeuses du voile du palais ont leur siége dans le tissu cellulaire. M. Cullerier (73) pense toutefois qu'elles peuvent aussi siéger dans les *muscles* eux-mêmes en y produisant des épanchements plastiques analogues à ceux que l'on voit dans d'autres muscles de l'économie.

Ces tumeurs, quand elles sont méconnues et qu'on ne leur oppose pas à temps un traitement convenable, ne tardent pas à diviser le voile du palais dans son épaisseur et à détruire la luette. Ce qu'il y a surtout à redouter dans cet accident, d'après M. Ricord (74), c'est sa marche souvent insidieuse : la fonte purulente du tubercule s'effectue entre les feuillets muqueux qui lui servent d'enveloppe. Ce travail ulcératif peut commencer en arrière et rien n'en trahit la présence au regard de l'observateur inattentif ou inexpérimenté, jusqu'au jour où le voile, aminci en avant, venant à se déchirer, met à découvert les ravages du mal qu'on avait jusqu'alors méconnu.

Le *diagnostic* des tumeurs gommeuses du voile du palais mérite donc toute la sollicitude du chirurgien. On vient de voir que l'affection peut être méconnue ; il convient également de la distinguer de quelques autres affections, notamment des tumeurs adénoïdes et du cancer. La *nature* de la maladie sera révélée par les antécédents du malade, la coexistence

d'affections semblables sur d'autres points de l'économie, la marche même de la lésion et au besoin par un traitement explorateur.

Il est très-difficile de distinguer les tumeurs gommeuses des tubercules syphilitiques; ces accidents ne diffèrent que par leur siége, le tubercule occupant l'épaisseur du derme; la gomme, le tissu cellulaire. Or, lorsque le tubercule envahit le tissu cellulaire, le diagnostic différentiel devient impossible.

5° NÉCROSE, CARIE, OSTÉITE PALATINES.

D'après M. Ph. Boyer (75) la nécrose affecte fréquemment la voûte palatine; jamais l'os palatin, toujours l'os maxillaire supérieur. Elle siége à la partie moyenne de la portion horizontale de l'os maxillaire supérieur, quelquefois en arrière vers son union avec l'os palatin, rarement en avant, toujours le long de la suture intermaxillaire. Tantôt elle n'affecte qu'un seul os, tantôt les deux.

Les symptômes de cette affection ont été décrits par Vidal (76) et M. Ph. Boyer (77). Les malades ressentent pendant quelque temps une douleur fixe, mais ordinairement peu vive, vers le palais. Puis survient une tumeur violacée, peu grosse, mollasse, qui dure quelques jours. Cette tumeur s'ouvre et il s'écoule un pus sanieux qui donne quelquefois à la bouche une odeur fétide (78). A l'abcès succède un ulcère qui persiste tant que la portion d'os nécrosée n'est pas complétement détachée; lorsque cette séparation est effectuée il peut en résulter une communication entre la cavité buccale et les fosses nasales.

M. Robert (79) a plus particulièrement appelé l'attention sur l'*ostéite* palatine, qui est, suivant lui, très-fréquente. Elle se termine ordinairement par suppuration; la muqueuse subjacente au point affecté forme une petite tumeur fluctuante qui

s'ulcère et laisse sortir un pus sanieux. La perforation du palais en est le plus souvent la conséquence.

Le même auteur a décrit l'ostéite syphilitique des os incisifs.

Enfin M. Ricord (80) a appelé l'attention sur ce fait qu'il peut y avoir dans la syphilis une carie ou une nécrose isolément, ou une carie et une nécrose combinées.

6° *Exostoses.* — Il en sera question plus loin à propos des tumeurs osseuses de la région palatine (V. p. 61).

Traitement des tumeurs syphilitiques de la région palatine.

Les plaques muqueuses hypertrophiées réclament à la fois un traitement local et une médication générale.

La médication générale s'applique à la diathèse, à la syphilis secondaire. Les mercuriaux trouvent ici leur place.

Le traitement local consiste en des cautérisations et des gargarismes.

Des différents caustiques qui peuvent être mis en usage, c'est au nitrate acide de mercure que M. Ricord donne la préférence. La cautérisation doit être pratiquée sur toute l'étendue de la partie affectée, mais elle doit être légère et superficielle.

On prescrit consécutivement l'usage de quelques gargarismes astringents. L'alun est le plus généralement employé.

Une condition importante pour le traitement est l'éloignement des causes qui peuvent amener ou entretenir une certaine irritation buccale. Il faut se souvenir notamment que la fumée de tabac exerce l'influence la plus fâcheuse sur les accidents syphilitiques de la bouche.

La syphilide tuberculeuse du voile du palais, réclame, en tant qu'accident de transition, une médication mixte, c'est-

à-dire l'usage combiné des mercuriaux et de l'iodure de potassium.

Essentiellement tertiaire, la tumeur gommeuse sera traitée par l'emploi des iodiques seuls, non associés au mercure qui, d'après M. Ricord (81), a paru dans plus d'un cas exercer sur elle une fâcheuse influence.

Une condition des plus importantes est que dans l'une et l'autre affection, les doses des médicaments soient rapidement augmentées et portées très-haut, de façon que les malades se trouvent en quelques jours sous l'influence iodique ou mercurielle. C'est qu'en effet la marche des accidents est souvent précipitée et qu'il s'agit de prévenir une lésion peut-être irréparable.

Dans les cas de tumeurs gommeuses déjà avancées dans leur développement et menaçant de se perforer, M. Ricord administre d'emblée l'iodure de potassium à la dose de 3 grammes par jour. — Dans les jours suivants, cette dose est successivement élevée à 4, 5 et 6 grammes, suivant l'indication.

Le traitement local des tubercules ou de la tumeur gommeuse du voile du palais consiste dans l'emploi de quelques gargarismes iodurés.

TUMEURS SANGUINES.

Nous avons ici à distinguer deux sortes de tumeurs : des anévrismes et des tumeurs fongueuses sanguines ou érectiles.

§ 1. Anévrismes.

A en juger par le petit volume de l'artère palatine supérieure et de l'antérieure, à ne considérer que la situation pro-

fonde de ces vaisseaux, leurs moyens de protection, il semble que les anévrismes ne doivent pas s'y montrer.

Ces tumeurs y sont en effet très-rares, je n'ai trouvé qu'un seul exemple de véritable anévrisme développé aux dépens de l'artère palatine supérieure. Ce fait appartient à Teirlinck et mérite d'être rapporté.

Je ne crois pas qu'il soit possible de considérer comme un anévrisme de l'artère palatine antérieure, le fait de Castle que je mentionnerai ci-après ; une tumeur qui n'offre ni pulsation, ni d'autre apparence que celle d'un kyste détaché, qui est située à une certaine distance de l'artère dont on l'a fait provenir, et dont on explique la nature en se fondant uniquement sur la possibilité d'une anomalie dans la distribution d'une artère n'est pas à proprement parler un anévrisme. Je crois que la même réserve doit être faite relativement à cet exemple d'anévrisme d'une des artères palatines rapporté par Delabarre et que M. le professeur Velpeau (82) mentionne en quelques mots. On trouvera plus loin la relation d'un fait qui appartient à M. Delabarre et qui m'a été communiqué par M. Toirac. C'est un exemple incontestable de tumeur fongueuse sanguine, et je suppose fort que ce fait est le même que celui de M. Velpeau.

L'anévrisme se reconnaît ici à ses caractères pathognomoniques, c'est-à-dire à l'existence d'une tumeur circonscrite, molle, rénitente, à pulsations isochrones aux battements du cœur, disparaissant sous l'influence d'une pression légère.

Le traitement est précisément celui qui a été indiqué par M. Velpeau (83) : la destruction de la tumeur par un cautère ; nous y reviendrons à propos des tumeurs érectiles.

Obs. 13. *Anévrisme de l'artère palatine supérieure*, par feu le Dr Teirling (*Gazette médicale*, 1856, p. 343).

Un homme âgé de 74 ans, portait à la voûte palatine une petite tumeur qui était le siége d'hémorrhagies fréquentes, qui l'avaient

déjà beaucoup affaibli. Cette tumeur est molle, rénitente, à pulsations isochrones à celles du pouls, offrant évidemment des mouvements d'expansion et de resserrement : elle s'affaissait et même disparaissait sous l'influence d'une pression légère.

La cause de cette tumeur est restée inconnue, et son développement ne datait que de trois mois. Elle fut cautérisée immédiatement par le fer rouge.

L'escarre tomba au bout de huit jours, remplacée par une plaie couverte de bourgeons charnus, fermes et vermeils. L'hémorrhagie ne s'est plus renouvelée et la guérison a été parfaite.

§ 2. Tumeurs fongueuses sanguines ou érectiles.

J'ai pu en réunir huit observations ; M. Parmentier (84) n'en a mentionné qu'un seul fait. La grande majorité de ces tumeurs semble devoir être rattachée à des tumeurs veineuses ; une seule, celle de Vidal, me semble une véritable tumeur érectile, c'est-à-dire une tumeur fongueuse sanguine avec prédominance de l'élément vasculaire artériel.

Quelques-unes de ces tumeurs remontent à une époque éloignée, sont peut-être même congénitales ; c'est ce qu'on peut inférer au moins de l'observation de Scarpa (V. Obs. 17). Les affections des dents, l'application d'une pièce artificielle semblent en favoriser le développement (Obs. de Castle, de Spence Bate, de Jourdain) ; une fois, la tumeur s'est développée après l'ingestion d'une glace (Obs. de Toirac et Delabarre) ; enfin, dans d'autres cas, il n'y a pas eu de cause appréciable (Obs. de Vidal, de Leonhard).

Le *siége* de la tumeur a varié : c'était le plus souvent la voûte palatine seule, soit à droite, soit à gauche, soit en avant ; quelquefois la voûte palatine et le voile du palais étaient envahis.

Le *volume* de la tumeur a singulièrement varié ; il n'a été signalé que dans quatre cas et comparé au volume d'un gros pois, d'une noisette, d'une châtaigne ; une fois la tumeur

était tellement volumineuse, qu'elle remplissait toute la bouche lorsque celle-ci était fermée.

La plupart des observateurs se sont contentés de signaler l'existence d'une tumeur qui a fourni du sang quand on l'a incisée ; ils ont fait peu attention aux *symptômes* qui, d'ailleurs, offrent de grandes différences. Ainsi, dans un cas, la tumeur était fluctuante ; dans un autre, elle avait une consistance plus forte que celle d'une loupe, mais n'était pas fluctuante. Elle était saignante dans deux cas, lorsqu'on la touchait. Elle avait l'apparence d'un kyste chez le malade de Castle. Enfin, Scarpa dit qu'elle présentait une coloration violacée, et qu'elle était parcourue de lignes rougeâtres ; qu'elle était molle, mobile et indolente.

Le *diagnostic* n'offrira pas de difficultés toutes les fois qu'on rencontrera ces derniers caractères ; s'ils font défaut, il sera possible de confondre la tumeur sanguine avec un abcès chronique de la voûte palatine, peut-être même avec une tumeur adénoïde du voile du palais.

Tous les observateurs ont noté l'*hémorrhagie* abondante qui suit l'incision de ces tumeurs. Il faut donc se tenir en garde contre cet accident, et si on veut avoir recours pour les guérir à l'instrument tranchant, cautériser avec un fer rouge la place même qu'elles occupaient, ou bien encore établir une compression à demeure, à l'aide d'un appareil semblable à celui qui a été mis en usage par M. Delabarre (Voyez Obs. 19).

Obs. 14. *Tumeur érectile de la voûte palatine et du voile du palais* (Vidal de Cassis, *Path. ext.*, 4e édition, tome 3e, p. 502).

Marchand de bois, âgé de 44 ans.

En 1832, il constate l'existence d'une tumeur grosse comme une noisette de la voûte palatine ; pas de mobilité de la tumeur qui n'est pas pédiculée ; surface de la tumeur parcourue par des veines. — Tous les mois, hémorrhagie par crevasse de la tumeur, — deux in ci-

sions faites sur la tumeur, à une année de distance, laissent écouler du sang.

En 1844; tumeur à très-large base, occupant toute la portion dure et molle du palais; cordiforme, à pointe en avant et à base en arrière vers la luette; à consistance plus forte que celle d'une loupe; sans fluctuation; immobile. — Gêne de la mastication et de la parole. — Santé générale excellente.

Opération pratiquée le 27 janvier 1844 par Vidal, — à peine l'enveloppe de la tumeur est-elle divisée, *qu'un flot de sang* jaillit sur l'opérateur, — arrachement d'une grande partie de la tumeur, ablation de la portion adhérente au voile du palais avec bistouri. — Hémorrhagie très-abondante, — ne peut être arrêtée que par l'application de cautères. — Cicatrisation des plus promptes de la plaie. — Après onze années, santé générale intacte.

Examen de la tumeur. — Tissu de la tumeur parcouru par de nombreux vaisseaux et semé de petits grains; — la masse ressemble beaucoup au tissu pulmonaire enflammé au second degré.

Obs. 15. *Tumeur sanguine de la voûte palatine* (*American journal of dental science*, 1855, p. 150. — C. Spence Bate).

Femme âgée de 50 ans. Tumeur sur la voûte palatine, à droite de la ligne médiane, datant de huit ans; l'origine en est attribuée à un mal de dent consécutif à la fracture d'une incisive droite. Peu de gêne occasionnée par la tumeur qui grossit quelquefois, pour diminuer ensuite. — Adaptation d'une pièce artificielle, que la malade garde pendant quatre ans, sans que cela influe sur le volume de la tumeur. — A la suite d'un rhume violent, douleurs de dents; tuméfaction des gencives; la tumeur disparaît une fois que l'affection des gencives est guérie.

Après 15 jours, nouvel accroissement de la tumeur; adaptation d'une pièce artificielle qui en accroît encore le volume.

La malade se confie aux soins du docteur Bird. « Celui-ci trouva » la tumeur gorgée de sang; mais elle ne contenait pas de pus. »

Après l'incision, la tumeur décroît, mais ne disparaît pas complétement.

L'auteur ajoute à cette observation les réflexions suivantes :

1° La tumeur resta stationnaire pendant une période de 12 ans, à peu près, jusqu'à ce qu'on eût enlevé la dent cariée.

2° Elle disparut alors presque complétement, pour s'accroître bientôt avec une nouvelle violence.

Obs. 16. *Tumeur variqueuse du palais* (Scultet. — Obs. xxiv. Part. II).

Jeune fille. Depuis trois mois naissait du trou incisif antérieur une excroissance de chair, comme un fongus; il en sortait beaucoup de sang toutes les fois qu'elle était tant soit peu touchée par la langue; la tumeur fut cautérisée et guérie.

Jourdain (85) considère cette tumeur comme un prolongement *variqueux* des vaisseaux, de la partie antérieure de la voûte palatine, ou plutôt du trou incisif antérieur.

Obs. 17. *Tumeur sanguine veineuse située à la voûte palatine* (Scarpa, *Opusculi di chirurgia*, vol. II, et *Archives générales de médecine*, 1826, t. 3, p. 121).

Un paysan, d'une constitution robuste, âgé de 47 ans, se présenta à la clinique chirurgicale de Pavie, portant sur le côté droit et un peu postérieur de la voûte palatine, une tumeur variqueuse de la grosseur d'une châtaigne. Le malade ne put donner aucun renseignements sur les circonstances qui accompagnèrent le développement de cette tumeur; seulement il dit qu'il l'avait remarquée dès son bas âge, et qu'alors elle n'était pas plus grosse qu'un pois; qu'elle avait ensuite augmenté insensiblement jusqu'à ce jour, où elle rendait la mastication et surtout la déglutition difficiles. La tumeur était *noirâtre*, *violacée*, *parcourue de lignes rougeâtres*. Elle était molle, mobile, sans douleur par la pression.

La base élargie de la tumeur ne me permettant pas d'en faire la ligature, je me décidai d'autant mieux à l'exciser en rasant la voûte osseuse du palais, que cette partie résistante de la paroi buccale offrait un point d'appui solide pour exercer la compression.

La tumeur est attirée avec des pinces à crochets, et à l'aide de ciseaux courbes sur le plat, elle est enlevée complétement, en comprenant dans l'incision la membrane muqueuse qui tapisse la voûte osseuse du palais. Il s'écoula aussitôt une assez grande quantité de *sang veineux*, noirâtre; on porta sur la plaie un tampon de charpie imbibée d'alcool mêlé de quelques gouttes d'acide sulfurique, qui fut maintenu appliqué ainsi quelque temps. La compression fut con-

tinuée par un aide jusqu'à cessation de l'écoulement, ce qui eut lieu au bout de quelques heures. — La cicatrisation fut rapide.

La tumeur consistait en un lacis de *vaisseaux, la plupart veineux*, réunis ensemble par un tissu cellulaire très-fin.

Obs. 18. *Tumeur sanguine du palais* (Jourdain, *Mal. de la bouche*, t. 1er, p. 437).

Tumeur du palais le long de sa partie latérale gauche. — Racine cariée d'une petite incisive de la mâchoire supérieure; fistule ouverte au-dessus de la racine cariée.

Incision de la tumeur; au lieu de pus, il en sort *beaucoup de sang*.

Nouvelle opération quelque temps après; nouvelle hémorrhagie très-violente.

Obs. 19. *Tumeur sanguine du palais* (Toirac. Obs. comm.).

En 1820, M. Delabarre père fut consulté par un malade qui portait une tumeur au palais, survenue à la suite de l'ingestion d'une glace qu'il avait prise en ayant très-chaud. La tumeur était fluctuante. Un coup de bistouri fut donné, mais à la place de pus, le sang coula abondamment et avec tant de force, que nous en fûmes effrayés. Une compression avec les doigts fut faite jusqu'au moment où il fut possible de placer un appareil en forme de *C*, qui fut fabriqué séance tenante avec un gros fil de fer dont une des extrémités prenait son point d'appui sur le crâne et l'autre dans la bouche, munie d'une petite compresse pliée en pelote. Si à cette époque nous avions possédé le perchlorure de fer, il nous aurait rendu un grand service.

Obs. 20. *Tumeur sanguine de la voûte palatine considérée comme un anévrisme de l'artère palatine antérieure.*

(Castle. — *The Lancet*, et *Gaz. Médic, de Paris*, 1851, p. 789).

Un artiste distingué pour lequel M. Castle avait fait une pièce artificielle destinée à compléter la mâchoire supérieure, la porta pendant plusieurs semaines sans inconvénient. Au bout de ce temps, il revint se plaignant d'une petite vésicule qui s'était développée vers le

palais, sous le bord de la plaque d'or où les dents artificielles étaient fixées. Elle avait augmenté de volume jusqu'à acquérir celui d'un gros pois. La tumeur n'offrait ni *pulsation ni d'autre apparence que celle d'un kyste détaché.* M. Castle l'excisa d'un coup de ciseaux courbes. Aussitôt un flot du sang remplit en un instant la bouche et l'arrière-gorge, et suffoqua presque le malade qui n'y était point préparé. Après avoir abstergé le lieu d'où il provenait, on vit que le sang continuait à s'en échapper par jets.

M. Castle conclut de ce fait qu'on avait enlevé un anévrisme d'une artère assez volumineuse et que cette artère était la palatine antérieure déviée de sa direction normale, c'est-à-dire portée en arrière, le trou incisif occupant le milieu des os palatins.

L'hémorrhagie fut arrêtée par la compression.

Obs. 21. *Tumeur variqueuse des veines du palais,* par le docteur Leonhard (Schmidt's Jahrbüch, 1839, p 210).

Garçon de 12 ans, lymphatique. — Sans cause connue, il se développe à la voûte palatine une tumeur un peu dure, indolente, qui s'accrut au point qu'elle détermina des accidents d'asphyxie et de dysphagie; — la tumeur remplissait toute la bouche, lorsque celle-ci était fermée; — à la surface de la tumeur, excroissances spongieuses, de couleur brunâtre, saignant très-facilement au toucher.

On abaisse la tumeur pour arriver sur le lieu d'insertion ; on fait la section dans ce point sans occasionner d'abord de grandes pertes de sang. Tout à coup, violent jet de sang difficile à arrêter. — Syncope. — Tamponnement de la bouche pour arrêter l'hémorrhagie.

Trois jours après, la tumeur a diminué de moitié; on pratique la ligature du reste du produit qui tombe après quatre jours; la cicatrisation est opérée en dix jours.

Pas de récidive après trois ans.

KYSTES.

Les kystes de la région palatine sont tellement rares, que M. Parmentier (84) annonçait récemment qu'il n'en existe pas d'exemple. Depuis, M. Saucerotte, de Lunéville (86),

en a publié une observation dont j'extrais les particularités suivantes :

Obs. 22. *Kyste séreux du palais* (*Gaz. Méd.*, 1856, p. 415).

Femme de 50 ans; — tumeur à la région palatine, du volume d'un demi-œuf de pigeon, s'étendant sur la moitié droite de l'os palatin; — consistance fluctuante, élastique, — coloration de la muqueuse normale, — os palatin déprimé par le kyste. — Carie de deux incisives droites.

Ponction avec trocart fin, — écoulement d'une sérosité jaunâtre. — Injection dans le kyste d'eau pure d'abord, puis d'un mélange à parties égales de teinture d'iode et d'eau additionnée d'iodure de potassium. — Guérison.

A l'observation précédente, il est possible d'en ajouter une autre qui est due à M. le professeur Cruveilhier (87).

Obs. 23. *Kyste muqueux de la voûte palatine.*

Femme atteinte, disait-on, d'un abcès de la voûte palatine. — M. Cruveilhier l'incise et il en sort, au lieu de pus, une matière blanchâtre d'apparence mélicérique.

M. Cruveilhier reste dans le doute sur la question de savoir si la tumeur précédente n'était pas un kyste purulent, suite d'abcès dentaire.

EXOSTOSES ET ENCHONDROMES.

1° Les exostoses de la région palatine sont rares, au moins celles qui prennent leur point de départ dans la région du palais.

M. Diday (88) rapporte en avoir observé une, à l'Hôtel-Dieu, développée aux dépens de la voûte palatine et dont la face inférieure était de niveau avec les dents. Au contraire,

les exostoses qui prennent leur point de départ dans le sinus maxillaire et qui font saillie à la voûte palatine ont été vues plusieurs fois. Tel était le cas du malade de David (89), rapporté dans le mémoire de Bordenave.

M. Chassaignac (90) a cru devoir inférer de quelques observations recueillies par lui, que l'on trouve chez tous les malades atteints de syphilis constitutionnelle, une exostose qui occupe la région médiane du palais. Cette assertion n'est rien moins que fondée ; M. Richet (91) affirme avoir rencontré cette saillie très-prononcée chez de jeunes femmes qu'aucun soupçon de syphilis ne pouvait atteindre. M. Cullerier (92) m'a dit qu'il n'ajoutait aucune valeur à ce signe et qu'il considérait la saillie palatine comme une simple exagération des crêtes osseuses de l'articulation médiane du palais.

D'un autre côté, M. Toirac m'a remis à ce sujet une note qui m'a paru assez intéressante pour être reproduite.

D'après lui on rencontre à la voûte palatine des tumeurs osseuses qui s'y sont développées spontanément et progressivement sans cause morbide appréciable. La plupart des individus qui présentent ce phénomène croient que cette anomalie est chose naturelle, à tel point qu'ils ignorent l'existence même de la tumeur. Comme exemple à l'appui, M. Toirac cite une dame appartenant à la classe élevée de la société, attachée à l'ancienne cour du roi Louis-Philippe, qu'il soignait avec M. le professeur Jobert. Cette dame portait une tumeur grosse comme l'extrémité du pouce, à la partie postérieure du palais, vers les os palatins. Cette tumeur ne produisait aucune gêne dans les mouvements de la langue.

« Ces espèces de tumeurs, dit M. Toirac, sont de véritables exostoses, revêtues, comme tout le reste du palais, par la membrane muqueuse, sans changement de couleur, et n'ayant jamais occasionné ni gêne, ni douleur. Des cas de ce genre sont si peu rares, qu'il n'est pas de dentiste un peu attentif, après une certaine pratique, qui n'ait eu l'occasion d'en ren-

contrer de plus ou moins développées ; et cela sur des individus, femmes ou hommes, qui *n'ont jamais été atteints de syphilis ou de goutte.* L'absence de toute douleur servirait du reste à le prouver. »

2° Les ENCHONDROMES de la région palatine sont peut-être plus rares encore que les exostoses. Je n'en ai trouvé que deux cas ; l'un est de Joseph Fox (93) qui le rapporte en ces termes :

OBS. 24. *Tumeur cartilagineuse de la voûte palatine* (FOX, *loc. cit.*).
J'ai vu un cas de production cartilagineuse, sur la voûte palatine d'une demoiselle. Cette tumeur fut enlevée par M. Abernethy.

Le second cas appartient à Varner :

OBS. 25. *Tumeur ostéo-cartilagineuse du palais.* — Varner. (Jourdain, *Maladies de la bouche,* t. I, p. 427.)

Un homme de 30 ans avait une tumeur au palais, qui devint enfin si grosse qu'il ne pouvait plus se nourrir que de liquides. Elle durait depuis sept ans, et occupait alors tout le palais. Le malade vint à Londres au mois de juin 1747 et fut reçu dans l'hôpital. La difficulté de le soulager par d'autres moyens que par l'opération, me détermina à l'entreprendre. Je n'ignorais point le danger que j'avais à craindre du côté de l'hémorrhagie, ni la difficulté d'arrêter cette dernière. Voici comment j'opérai :

Le malade étant convenablement placé, et tenu par un aide assis, j'introduisis un morceau de bois entre les deux dents vers le côté gauche de la bouche. Je pris un couteau courbe, tel que celui dont se servent les jardiniers pour couper les rameaux superflus des jeunes arbrisseaux (une serpette), je la portai à la partie postérieure de la tumeur et la coupai dans sa base.....

On fut obligé de recourir au cautère actuel pour arrêter une hémorrhagie qui se manifesta quelques heures après l'opération. — Le malade guérit en trois semaines.

La tumeur me parut formée d'une substance cartilagineuse, entremêlée de longues parties osseuses.

CORPS ÉTRANGERS.

Les uns viennent du dehors, d'autres prennent leur point de départ dans les éléments anatomiques de la région.

1° CORPS ÉTRANGERS VENUS DU DEHORS.

Delpech (94) a fait remarquer que des balles de coups de pistolet tirés dans la bouche se sont arrêtées quelquefois dans la voûte palatine. Il recommande de faire l'extraction de la balle au moyen d'un levier porté dans les fosses nasales.

Bien plus souvent, ce sont des arêtes de poisson, des fragments d'os qui restent engagés dans un point quelconque du voile du palais ou de la muqueuse de la voûte. Il faut en pratiquer l'extraction immédiate, afin de prévenir des accidents inflammatoires qui pourraient en être la conséquence.

2° CALCULS DU VOILE DU PALAIS.

Nous avons mentionné la présence de petits graviers dans les tumeurs adénoïdes.

Il s'agit à présent de concrétions assez volumineuses pour gêner les malades et pour déterminer parfois des accidents.

Kruger (95), cité par M. Velpeau (96) et par Jourdain (97), nous a transmis l'histoire d'un paysan chez lequel il se développa une inflammation considérable au palais ; la tumeur s'ouvrit spontanément et il en sortit une pierre assez grosse, de couleur cendrée et assez compacte.

M. Anselmier (98) a trouvé, dans deux cas, des calculs dans l'épaisseur du voile du palais, assez volumineux pour entraver les fonctions de l'organe, et il a eu l'idée ingénieuse d'en

opérer la dissolution au moyen de l'acide sulfurique étendu d'une fois son volume d'eau pure. J'extrais les détails suivants des deux observations rapportées par l'auteur.

Obs. 26. *Calculs volumineux dans le voile du palais.—Dissolution par l'acide sulfurique étendu d'eau.* (Anselmier. — *Union médicale* 1856, p. 509.)

Jeune homme de 16 ans; gêne de la respiration; déglutition difficile depuis quelque temps.

Sur le bord libre du voile du palais, deux tumeurs volumineuses, de la grosseur chacune d'une noix; symétriquement placées de chaque côté de la luette. Muqueuse saine, mais plus rouge. — Par le palper avec l'index, sensation de corps durs, à peu près sphériques, glissant un peu sous la muqueuse. Stylet introduit par les ouvertures dilatées des canaux excréteurs des glandules du voile du palais; sensation d'une pierre à surface inégale, rugueuse.

Dissolution des calculs obtenue en portant sur eux un pinceau trempé dans de l'acide sulfurique, étendu d'eau en proportions égales à l'acide. — Disparition des tumeurs le lendemain.

Obs. 27. *Calculs du voile du palais.* (Anselmier. — Union Médicale 1856, p. 510.)

Homme de 25 ans, — voix nasonnée, mal de gorge, respiration gênée.

A la base de la luette et sur le bord libre du voile du palais, trois tumeurs du volume d'un gros pois, globuleuses, peu mobiles, indolentes. — Muqueuse saine.

Stylet introduit par l'ouverture des conduits excréteurs, des glandes palatines. — Sensation d'un calcul.

Dissolution des calculs obtenue par le contact de l'acide sulfurique étendu. — Guérison complète le 4e jour.

3° TUMEURS FORMÉES PAR DES DENTS.

Les dents sont quelquefois déviées de leur situation normale et au lieu d'occuper l'arcade alvéolaire supérieure, elles sont portées en arrière. Ces ostéides peuvent alors être enchassées dans un kyste osseux formé aux dépens des deux lames de l'apophyse palatine.

M. Diday (99) rapporte deux exemples de ces kystes :

Dans le premier, une dent canine était exactement renfermée au milieu de la voûte palatine, dont les deux lames écartées lui servaient d'enveloppe.

Dans le second, dû à Marjolin, le kyste contenait deux dents et était également développé dans l'épaisseur de la voûte palatine; sa paroi inférieure s'était graduellement usée, ce qui permit d'extraire ces ostéides avec une pince.

M. Rouet (100) a montré à la société anatomique une dent enchâssée dans la voûte palatine, entre les apophyses palatines de l'un et l'autre maxillaire supérieur, à peu près à la partie moyenne de leur suture.

On trouve, au musée Dupuytren, une pièce qui porte le numéro 533, et qui présente une dent canine perçant la voûte palatine du côté droit chez un sujet de 20 ans. Cette pièce a été déposée par Rullier et Marjolin (101).

DES TUMEURS DE LA LUETTE.

La luette participe aux inflammations aiguës du voile du palais; les inflammations syphilitiques peuvent aussi s'étendre sur cet appendice. L'histoire de ces tumeurs est donc en partie contenue dans celle des tumeurs du voile du palais. Il nous reste à décrire quelques affections propres à la luette, à savoir : l'hypertrophie, le charbon et les tumeurs sanguines.

HYPERTROPHIE DE LA LUETTE.

Cette affection a été désignée sous les noms d'engorgement séreux, par Boyer (102), d'intumescence de la luette, par Delpech (103), de tuméfaction de la luette, par Levret (104), de chute de la luette, par M. Velpeau (105), d'hypertrophie, de prolongement excessif, etc.

L'hypertrophie de la luette se présente sous différentes formes ; le plus souvent il y a augmentation simultanée de la longueur et de la grosseur de cet appendice ; quelquefois augmentation de la longueur seulement ; chez quelques malades, on constate un allongement avec amincissement ; chez d'autres, la pointe seule est allongée et dans ce point existe une petite tumeur transparente formée par une accumulation de sérosité sous la muqueuse.

M. Ancelon, de Dieuze (106), rattache cette maladie aux soubresauts de l'atmosphère froide et humide du printemps et de l'automne, à la chlorose, à l'anémie paludéenne, à la bonne chère, à des aliments de haut goût, à l'abus des alcoo liques, etc.

Levret (107) dit, en parlant de cette affection : « Il y a des personnes catarrheuses à qui ce malheur est arrivé quelquefois, surtout dans le temps du dégel. »

Le plus souvent les malades n'accusent ni chaleur, ni douleur dans la gorge ; elles sont incommodées par des envies fréquentes d'avaler, par des efforts de déglutition et d'expuition du mucus de la gorge, phénomènes qui résultent du contact de la luette avec la base de la langue. Que si l'appendice prend des proportions plus étendues encore, jusqu'au point de venir se mettre en contact avec l'orifice supérieur du larynx (quelques auteurs ont dit la glotte), il en résulte une toux habituelle et fort incommode,

Lorsque l'affection est récente, que la luette n'a pas pris de proportions exagérées, la guérison s'obtient par l'usage de gargarismes résolutifs et astringents ; par le contact souvent renouvelé avec la luette de poudre de poivre et de gingembre. M. Nélaton (108) conseille la cautérisation avec le nitrate d'argent, et Delpech (109) est partisan des scarifications.

Si, au contraire, la maladie est ancienne, que la luette soit fort allongée, il convient d'en retrancher une portion.

Dionis (110) nous apprend qu'un paysan de Thiber, en Norwége, a inventé pour faire cette opération un instrument particulier.

Desault (111) a imaginé dans le même but un instrument qu'il a désigné sous le nom de *kiotome* et que Bichat a fait graver. D'autres chirurgiens ont proposé de pratiquer la *ligature* de la luette. Ainsi, le même Desault (111) a parlé de la possibilité d'exécuter cette opération à l'aide du serre-nœud employé par lui pour la ligature des polypes du nez, du vagin, du rectum, etc. Heister (112) a représenté un instrument que Fabrice de Hilden avait inventé dans le même but.

Le procédé opératoire généralement usité aujourd'hui, est celui qui a été décrit par Sabatier (113) ; il consiste à saisir la luette avec des pinces fenêtrées, analogues aux pinces à polypes des fosses nasales, et à couper au-dessus de l'instrument avec des ciseaux à tranchants concaves.

CHARBON DE LA LUETTE.

Il a été fréquemment observé par M. Ancelon (114) dans les contrées paludéennes qu'il habite ; l'affection y règne endémiquement dans le cours de certains étés.

Les malades sont pris tout à coup d'une démangeaison insupportable, puis d'un sentiment de brûlure qu'ils rapportent à la partie lésée. En examinant le fond de la bouche, on

trouve la luette livide, tuméfiée, arrondie; peu de temps après, cet appendice est noir, verdâtre inférieurement et encore volumineux; plus tard encore, il est flétri, excorié, sanieux. Bientôt surviennent tous les accidents généraux des affections charbonneuses, et la mort arrive promptement, quelquefois en moins de 36 heures.

Cette redoutable affection réclame un traitement énergique. M. Ancelon veut que l'on ait recours à l'ablation de la partie malade et à la cautérisation avec le beurre d'antimoine. En même temps, il faut administrer à l'intérieur l'ammoniaque étendu dans une infusion aromatique.

TUMEURS SANGUINES.

Je ne ferai que mentionner le développement *variqueux* des vaisseaux de la luette signalé par M. Ancelon (115), et attribué par ce médecin à une mauvaise alimentation, à la profession d'emballeur de carbonate de soude pulvérulent, de verrier, de maréchal, à l'abus du tabac à fumer, etc.

Il est une autre affection signalée par le docteur Pauli (116) sous le nom de *staphylœmatome*, consistant en un épanchement de sang sous la muqueuse de la luette, par suite de lésion traumatique du voile du palais.

Elle est la conséquence de la déglutition d'un corps piquant, d'une arête, d'un os de grenouille, d'une croûte de pain dur. Elle est caractérisée par une douleur à l'arrière-gorge, de la dyspnée, parfois de l'aphonie; et par l'existence au niveau de la luette d'une petite tumeur du volume d'une noisette, rouge bleuâtre.

Il a suffi dans tous les cas d'une simple incision pratiquée sur la tumeur pour évacuer la petite quantité de sang qu'elle renfermait et pour en obtenir la prompte guérison.

CANCER DE LA RÉGION DU PALAIS.

Il est difficile, dans l'état actuel de la science, de définir ce que l'on doit entendre par cancer. Les chirurgiens sont divisés sous ce rapport en deux écoles que l'on peut désigner sous les noms d'école clinique et d'école micrographique. Les uns considèrent comme cancer, toute tumeur qui se développe avec une certaine rapidité, qui parcourt promptement les phases diverses de son évolution, qui tend fatalement au ramollissement et à l'ulcération ; qui tôt ou tard infecte l'économie, se reproduit sur place et au loin lorsqu'elle a été enlevée, et qui a une tendance essentiellement envahissante. Les autres tiennent compte de la marche de la maladie, mais ils considèrent avant toutes choses la structure du produit ; pour eux il n'y a de cancer réel qu'autant que la tumeur présente une cellule caractéristique, spécifique.

Plus récemment M. Ch. Robin (117), dans un travail fort remarquable, couronné par l'Académie des sciences, a professé que les tumeurs portant le nom vague de *cancer*, offrent un arrangement réciproque particulier de leurs cellules ou de leurs noyaux sous formes de filaments pleins, cylindriques, ramifiés et terminés en doigt de gant ; ceux-ci à leur tour, possédant une texture particulière et toujours reconnaissable. Et plus loin, le même auteur ajoute : « De ce que les tumeurs dites cancer de la mamelle, etc., etc., ont une structure, sont composées de cylindres ramifiés terminés en doigt de gant, avec des cellules ou des noyaux juxtaposés, plus ou moins volumineux, il ne faudrait pas conclure que j'entends dire que ces tumeurs sont des *hypertrophies mammaires ;* car le volume, la forme et l'arrangement des culs-de-sac et de leurs épithéliums, dans les cas d'hypertrophie, sont très-différents de ces mêmes culs-de-sac pris dans les tumeurs dites *cancer*. »

D'après les travaux qui viennent d'être relatés, on pour-

rait donc, à l'aide d'un pouvoir amplifiant assez considérable, reconnaître si une tumeur est uniquement constituée par un tissu de bonne nature, ou si, au contraire, ce tissu est de la pire espèce.

Je regrette profondément de me trouver ici en désaccord avec les idées professées par M. Ch. Robin ; je crois en effet que l'on peut adresser à l'auteur de ce nouveau système les mêmes objections que M. le professeur Velpeau (118) a faites aux auteurs de la spécificité de la cellule cancéreuse. Afin de porter le débat sur un terrain circonscrit, je reproduis l'observation suivante qui emprunte un intérêt tout particulier aux belles recherches micrographiques qui ont été faites par M. Robin.

Obs. 28. *Tumeur réputée glandulaire de la voûte palatine, envoyant un prolongement dans les fosses nasales.—Ablation de la tumeur avec une portion de la voûte palatine* (Observation communiquée par M. Allaux, interne de M. Maisonneuve).

Le nommé Béquit, âgé de 51 ans, maçon, entre le 31 mars 1857, dans le service de M. Maisonneuve, à l'hôpital de la Pitié. D'une bonne constitution, d'une bonne santé habituelle. Il y a cinq mois, changement dans le timbre de la voix, difficulté pour respirer par les fosses nasales. Depuis trois mois seulement, il s'est aperçu de l'existence d'une tumeur dans l'intérieur de la bouche, du côté du palais.

On constate, en effet, qu'il existe sur la voûte palatine une tumeur du volume d'une grosse châtaigne. La tumeur occupe presque toute l'étendue de la voûte palatine et s'étend sur les parties latérales jusqu'à un centimètre environ de l'arcade dentaire, en avant jusqu'à un centimètre et demi des dents incisives, en arrière jusqu'au point d'insertion du voile du palais au bord postérieur de la voûte palatine. L'arcade dentaire est intacte, les dents sont en très bon-état.

Sur le milieu de la tumeur existe une ulcération arrondie, large comme une pièce d'un franc, à bords réguliers et dont le fond présente une coloration rougeâtre parsemée de plaques grises. Sur les autres points de la tumeur, la muqueuse est saine; la coloration de cette membrane est un peu plus pâle que celle de la voûte palatine à

l'état sain ; quelques saillies produites probablement par les glandules de la région, se voient du reste sur la muqueuse.

La tumeur est d'ailleurs d'une consistance moyenne, un peu mollasse, sans la moindre apparence de fluctuation. En introduisant un stylet dans l'ulcération, l'instrument pénètre avec facilité et s'enfonce assez profondément pour qu'il soit possible de reconnaître que la portion de la voûte palatine sur laquelle repose la tumeur est altérée. On arrive en suivant ce trajet presque dans les fosses nasales dans lesquelles la tumeur envoie un prolongement qui a envahi la partie inférieure de la cloison.

La tumeur est complétement indolente, elle occasionne une altération de la voix dont le timbre est nasonné, et une gêne de la respiration qui est sifflante.

L'extirpation de la tumeur ayant été décidée, M. Maisonneuve y procède le 7 avril de la manière suivante :

Incision de la lèvre supérieure sur la ligne médiane ; les deux moitiés de la lèvre sont disséquées en forme de lambeaux, de façon à découvrir l'arcade alvéolaire.

Une grosse aiguille courbe, à laquelle est attachée une scie à chaîne, est conduite successivement dans chacune des fosses nasales, et poussée à travers la voûte palatine en arrière de la tumeur jusque dans la bouche. M. Maisonneuve scie de chaque côté la voûte palatine. Puis à l'aide de la gouge et du maillet, l'opérateur détruit en avant les insertions de la tumeur ; celle-ci est alors arrachée avec des pinces à érignes implantées dans son tissu ; finalement on la détache en arrière du voile du palais au moyen de longs ciseaux courbes. Le voile du palais reste ainsi parfaitement intact.

La portion de la tumeur prolongée dans les fosses nasales, est retirée par fragments.

Après l'opération, les deux moitiés de la lèvre supérieure sont rapprochées à l'aide d'une suture entortillée.

L'examen de cette tumeur a été fait avec beaucoup de soin par M. Ch. Robin. Je reproduis *in extenso* la note qu'il a bien voulu rédiger pour moi.

Le tissu de la tumeur adhère au tissu osseux, qu'il a déjà manifestement envahi dans une profondeur d'environ 2 à 3 millimètres. — Dans la partie qui adhère à l'os, le tissu est cependant plus mou que dans les portions immédiatement sous-jacentes à la muqueuse. —

La tumeur, grosse comme un œuf de pigeon, se compose en réalité de six petites tumeurs du volume d'une noisette environ, très-intimement juxtaposées les unes aux autres, et se déformant par pression réciproque; mais toutes sont parfaitement distinctes, séparées par une mince cloison de tissu fibreux, à l'exception toutefois des trois plus molles qui sont également les plus voisines de l'os. Celles-ci, en effet, sont confondues par leurs points de contact. Dans ces dernières le tissu est mou, de la consistance du placenta à peu près, friable, grisâtre, parsemé d'un grand nombre de petits caillots sanguins qui lui donnent un aspect rougeâtre, charnu par places. Dans tout le reste de son étendue, le tissu de la tumeur offre l'aspect et la consistance du tissu des glandes sous-maxillaires; il est seulement un peu plus jaunâtre et plus friable. On remarque toutefois immédiatement sous la muqueuse un lobe ou petite tumeur bien isolée des autres, du volume d'une noisette qui se distingue encore par un aspect jaunâtre uniforme et une coupe moins grenue que dans les précédentes. Cette portion de la tumeur se distingue encore en ce qu'elle est complétement dépourvue d'épanchements sanguins. Les autres lobes de la tumeur sont en effet piquetés par un grand nombre de petits caillots hémorrhagiques capillaires, ayant depuis un diamètre presque imperceptible jusqu'à 1 millimètre de diamètre. L'étude de la structure intime du tissu a offert les particularités suivantes :

La dilacération dans l'eau de petits fragments de tumeur donne à ce liquide la consistance et la viscosité de la salive visqueuse, de la même manière que le fait aussi le tissu des glandes palatines normales. Le microscope fait reconnaître que le parenchyme du tissu est composé en entier, par des culs-de-sac réunis les uns aux autres en forme de grappes ou d'acini, pour former un conduit plus large, difficile à poursuivre au delà d'une certaine étendue (pl. 1, fig. 3 et 4, *a*, 550 diam.) Le diamètre transversal de ces culs-de-sac varie de $\frac{5}{100}$ de m. m. (fig. 3, *c*) à $\frac{1}{10}$ de millimètre et plus (fig. 3, *b*, *c*). Leur extrémité libre est généralement arrondie, quelquefois un peu conique. Ils sont immédiatement contigus les uns aux autres et l'on ne voit pas entre eux de tissu cellulaire, comme cela existe souvent à l'état normal. La paroi propre, homogène, que l'on observe dans tous les culs-de-sac à l'état normal, a disparu complétement dans les culs-de-sac de toute la tumeur. Ces acini formés de cylindres ramifiés et rattachés par une base commune, ne sont même plus à proprement parler formés par des gaînes épithéliales; ce sont, en réalité, des cylindres d'épithélium, représentant la gaîne épithéliale primitive qui

s'est complétement remplie par multiplication pathologique des éléments de l'épithélium. Cette réplétion les rend comparables à de petits sacs remplis de grains dans lesquels l'adhérence des granules aurait rendu inutile la présence d'une paroi ou contenant extérieur. Si maintenant, au lieu d'envisager l'ensemble des culs-de-sac, on étudie la constitution des cellules qui les composent, on reconnaît les particularités de structure qui suivent :

De leurs noyaux, les uns sont formés uniquement d'épithélium nucléaire, dont les éléments sont maintenus réunis les uns aux autres par un peu de matière amorphe, granuleuse, interposée entre eux (Voy. fig. 3, *d*, *e*, *a*, *a*). Dans beaucoup de ces culs-de-sac, les noyaux qui existent seuls avec la matière amorphe interposée vers l'extrémité libre du cylindre, sont remplacés graduellement par des cellules que l'on aperçoit lorsqu'on examine ces filaments plus près de leur point commun de réunion (fig. 4, *b*, *e*, *a*). Ce fait est dû à ce que la matière amorphe interposée aux noyaux et les maintenant à la fois réunis et séparés, se partage par *segmentation* autour de chaque noyau comme centre en autant de petites masses ou corps de cellules. Sur plusieurs des culs-de-sac, on peut, dans les parties les moins ramollies de la tumeur, suivre sur chacun d'eux les phases graduelles de cette segmentation de la matière amorphe, qui conduit graduellement l'observateur des points où cette matière est sans division entre les noyaux, jusqu'à ceux où les sillons deviennent parfaitement distincts, limitent autant de cellules polyédriques, lesquelles se dissocient même, et deviennent libres et flottantes vers les extrémités déchirées de ces cylindres (fig. 4, *a*, *a*, *d*).

En suivant la transition graduelle des points où la matière amorphe est encore homogène jusqu'à ceux où elle est manifestement séparée en cellules, on observe que les sillons qui la segmentent en cellules épithéliales ne circonscrivent pas tous en se rencontrant un seul noyau, mais qu'il en est un assez grand nombre qui ont pour centre de segmentation 2 ou 3 noyaux (fig. 5, *b*, *d*) : d'où résulte la production de cellules qui, au lieu d'avoir 1 seul noyau central (*a*, *a*), en ont 2 et même 3. Les parties de la tumeur les plus molles offrent ceci de remarquable que leurs acini sont tous formés de cellules parfaitement limitées, faciles à isoler les unes des autres et n'offrant plus de noyaux libres avec matière amorphe interposée ni les phases de segmentation décrites précédemment. Les noyaux libres offrent un volume qui varie de 6 à 10 millièmes de millimètre (fig. 5, *e*). Ils sont sphériques généralement ; beaucoup des plus gros sont ovoïdes.

Ces derniers offrent presque tous 1 nucléole, quelquefois 2. Les noyaux les plus volumineux augmentent de nombre dans diverses portions de la tumeur à mesure que des parties où la matière amorphe n'est pas segmentée l'on arrive graduellement à celles où elle l'est déjà. Dans les parties les plus molles de la tumeur, où les culs-de-sac sont entièrement formés de cellules faciles à dissocier, les noyaux atteignent en assez grand nombre jusqu'à 12 et 13 millièmes de millimètre et la plupart offrent 1 et 2 nucléoles (fig. 5, *a*, *b*, *d*). La forme des cellules elles-mêmes est assez variable d'un cul-de-sac à l'autre et même d'un point à l'autre du même cul-de-sac, tantôt régulièrement pavimenteuses (fig. 4, *d*, *e*), elles offrent d'autres fois une forme un peu allongée qui les rapproche de la forme prismatique, dite cylindrique par quelques auteurs; fait commun dans les hypertrophies des glandes salivaires et lacrymales. Quelques-unes des plus grandes de ces cellules sont remarquables par leur forme allongée, terminée en pointe d'un côté, quelquefois même effilée des deux côtés et élargie vers le milieu (fig. 5, *c*, *d*).

Dans les parties les plus ramollies de la tumeur, on rencontrait des portions assez considérables de tissu dans lesquelles il n'y avait plus de culs-de-sac manifestement reconnaissables, mais seulement des lambeaux d'épithélium ou des cellules complétement séparées. Cette disposition était surtout fréquente dans tous les points de la tumeur entourant immédiatement les petits caillots hémorrhagiques. Mais en faisant une série de préparations pour examiner successivement les parties les plus molles jusqu'à celles qui avaient la consistance ordinaire des glandes, on arrivait graduellement à retrouver le tissu non plus formé par des cellules dissociées, mais par les cylindres d'épithélium disposés en grappes telles que nous les avons décrits.

L'un des lobes de la tumeur, celui spécialement dont la consistance était plus ferme, et qui n'offrait pas d'épanchement sanguin, a présenté les particularités curieuses de structure auxquelles étaient dues sa couleur et sa consistance, particularités communes dans les tumeurs de ce genre. Elles consistaient dans la présence de *calculs* de deux sortes : 1° les uns, semblables à ceux que j'ai déjà observés et décrits avec M. Rouyer (voyez page 34) étaient peu nombreux (fig. 3 *f* et pl. II, fig. 1, *a*, *b* et fig. 2, *m*, *n*); 2° les autres, très-abondants, se rencontrant en nombre plus ou moins considérable dans presque tous les acini qu'ils distendaient, offraient les mêmes dimensions que les premiers. Beaucoup avaient les mêmes formes, mai

plusieurs étaient comme à contours sinueux et lobulés (Voy. pl. II, fig. 1, *efghi* et fig. 2, *l*). Leur coloration était grise, légèrement jaunâtre, à contours assez fortement ambrés; les uns étaient d'aspect homogène; c'étaient les moins nombreux; les autres étaient comme finement grenus; enfin les plus nombreux étaient constitués par de courtes aiguilles, microscopiques, groupées pour former la masse de chaque calcul, et tantôt s'arrêtant toutes au même niveau pour former au calcul une surface lisse (fig. 1 et 2, *efghilk*), tantôt, au contraire, donnant à cette surface un aspect hérissé très-caractéristique (fig. 1, *c,d*). L'examen des figures peut seul donner une idée exacte de ces dispositions variées si fréquentes, du reste, dans ces tumeurs. Tous ces petits calculs offraient cela de remarquable qu'ils devenaient entièrement pâles, sous l'influence des acides chlorhydriques et acétiques, sans dégager trace de bulles de gaz, ni perdre l'aspect strié dû au gonflement des aiguilles qui les formaient.

3° On observait, en dernier lieu, comme corps étranger au tissu glandulaire proprement dit, des cylindres solides, ramifiés, parcourant la partie centrale de quelques acini et entourés par l'épithélium de leurs culs-de-sac (Voyez planche 11, fig. 3, *c*, *d*). Ces cylindres ramifiés, à contours sinueux, reproduisaient la forme générale des culs-de-sac dont ils occupaient le centre; les uns étaient composés entièrement des mêmes petites aiguilles constituant les petits calculs décrits plus haut (voyez fig. 2, *h*). Leur surface n'était hérissée par celles-ci que vers quelques-unes de leurs extrémités. Les plus grands de ces filaments solides, ramifiés, mais les moins nombreux de tous, étaient constitués d'une sorte d'axe central formé de fibres de tissu cellulaire et de corps fusiformes fibro-plastiques, très adhérents les uns aux autres et parallèles entre eux (fig. 2, *a*). La partie extérieure très-adhérente à cet axe de tissu cellulaire ou fibreux, était formée des mêmes petites aiguilles fortement adhérentes ensemble dont il vient d'être question, disposées perpendiculairement à la direction des fibres de l'axe central. Le diamètre transversal de ces filaments variait de 2 à 5 centièmes de millimètre. L'axe fibreux de ceux qui en possédaient un (*c*) avait en épaisseur du quart à la moitié de ces dimensions. L'acide acétique, en pâlissant les aiguilles groupées les unes contre les autres, rendait plus visibles les noyaux des corps fusiformes fibro-plastiques, placés au centre des filaments. Ces corps, de constitution si singulière, ne pourraient être bien connus par une description seule. L'examen des figures en donnera une meilleure idée. Ils devaient pourtant être décrits, car leur présence est fré-

quente dans les tumeurs palatines, et toutes les fois qu'ils existent, donnent à ces produits morbides une opacité et une consistance qu'ils n'offrent pas lorsque ces espèces de corps étrangers ou accidentels ne se sont pas développés. Il importe de noter aussi que ces filaments assez roides sont néanmoins flexibles et peuvent être pliés sans brisure. En outre, les petits calculs que nous avons décrits en second lieu (2°) peuvent être déprimés et un peu aplatis sans se réduire en fragments.

M. Ch. Robin considère cette tumeur comme une hypertrophie *glandulaire* pure, sans mélange d'éléments d'une autre nature.

Or que l'examen microscopique fasse arriver à cette conclusion, je ne saurais le nier d'après la juste autorité de M. Robin; mais il n'en demeure pas moins vrai, et tout le monde sera frappé de ce fait, qu'il y a une différence capitale entre cette tumeur et toutes les tumeurs que nous avons décrites au chapitre des adénoïdes. Comparez en effet ces deux genres de productions morbides; les unes se développent lentement, l'autre a une marche très-rapide. Celle-ci envahit dans l'espace de quelques mois l'os maxillaire supérieur et même la cloison des fosses nasales, les autres persistent pendant dix, quinze et vingt ans sans s'étendre aux parties osseuses voisines.

Ces dernières ne s'ulcèrent pas, l'autre s'est promptement ramollie et ulcérée.

Ainsi, bien que le microscope montre les mêmes éléments anatomiques dans les deux ordres de tumeurs, elles se présentent avec des manifestations essentiellement différentes; on ne saurait les assimiler. Il y a donc dans les tumeurs autre chose à envisager que des éléments anatomiques; il y a incontestablement à tenir compte avant tout des symptômes auxquels elles donnent lieu.

A mes yeux, la tumeur enlevée par M. Maisonneuve est une tumeur cancéreuse, bien différente de ces tumeurs que

nous avons précédemment décrites sous le nom d'adénoïdes.

Il faut comprendre sous le nom de *cancer* du palais, toutes les tumeurs *malignes* de cet organe.

Le cancer du palais prend tantôt son point de départ dans la partie osseuse, on en trouve un bel exemple dans la clinique de Dupuytren (119), tantôt dans les parties molles, soit dans le tissu sous-muqueux, soit dans les autres couches du voile du palais. M. Lebert (120), fait remarquer combien il est difficile dans beaucoup de cas de préciser le point de départ de la maladie.

L'auteur que nous venons de citer admet deux formes de cancer : le cancer diffus et le cancer enkysté. A l'époque où son travail a été publié, on ne connaissait que fort peu les tumeurs adénoïdes du palais ; il ne serait donc pas impossible que M. Lebert eût confondu le cancer dit enkysté avec ces sortes de tumeurs.

Quoi qu'il en soit, M. Lebert assigne aux tumeurs cancéreuses les caractères suivants : elles ont une consistance généralement molle, plus élastique et plus ferme sur le vivant qu'après l'extirpation ou à l'autopsie. Quelquefois le tissu cancéreux, mou et élastique, renferme des portions plus dures et plus consistantes ; la forme encéphaloïde serait plus fréquente que la forme squirrheuse. A la coupe, le tissu cancéreux se présente avec une teinte d'un jaune mat, avec une vascularité peu prononcée. Tantôt ce tissu est formé d'une charpente fibreuse très-apparente, remplie d'une substance molle ; tantôt il offre une substance d'une mollesse uniforme, sans fibres distinctes à l'œil nu. En comprimant la tumeur, on en fait sortir une quantité abondante de suc cancéreux blanchâtre, trouble et lactescent, et l'on y trouve, avec le microscope, *de nombreux globules cancéreux.*

Dans les premiers temps de son développement et alors que la tumeur est petite, le cancer ne donne lieu qu'à quelques troubles dans la déglutition, à un nasonnement de la voix. Plus tard, lorsque l'affection a fait des progrès, les malades sont pris d'une toux sèche, accompagnée un peu plus tard encore d'une expectoration muqueuse. L'haleine devient fétide ; la difficulté de parler augmente ; il survient un amaigrissement d'autant plus marqué, que la tumeur apporte un plus grand obstacle à la déglutition. Des hémorrhagies plus ou moins abondantes se manifestent à la période d'ulcération du cancer ; les ganglions du cou se tuméfient et s'infiltrent eux-mêmes de tissu cancéreux. La mort est la conséquence fatale de cette maladie, lorsqu'elle est abandonnée à elle-même.

Le diagnostic sera fondé sur la marche de l'affection, l'influence qu'elle exerce sur la santé générale, etc. Il nous semble inutile de revenir sur le parallèle que nous avons tracé entre les tumeurs cancéreuses et les tumeurs adénoïdes.

Le pronostic est grave non-seulement en raison de la nature même de la maladie, mais à cause de son siége. Si M. Lebert (121) a avancé que le cancer enkysté est moins grave que le cancer diffus, c'est qu'il n'a probablement pas tenu compte des tumeurs adénoïdes qu'il ne connaissait pas d'une manière suffisante.

Le traitement est palliatif ou curatif :

1° Toutefois que le cancer ne peut être enlevé en totalité, il faut s'abstenir d'une opération, à moins cependant que le développement de masses encéphaloïdes considérables produise une telle gêne dans la respiration et dans l'alimentation que la mort soit imminente. Dans ce cas mieux vaut pratiquer une opération incomplète, et prolonger la vie du malade que de l'exposer à mourir asphyxié.

Lorsque la déglutition est difficile, il convient d'administrer une nourriture sous forme liquide ou demi-liquide. Pour corriger la fétidité de l'haleine, on fait usage de gargarismes

chlorurés. Les douleurs vives sont combattus par l'opium, les hémorrhagies parfois rebelles, par des gargarismes astringents, etc.

2° Le traitement curatif comporte trois ordres de moyens : les caustiques, l'ablation de la tumeur et la ligature. Nous ne parlerons que des deux derniers.

(*a*) L'ablation de la tumeur peut-être faite par la bouche et sans opération préalable, lorsque la tumeur n'est ni très-volumineuse, ni très-profonde. Lorsque la tumeur est dans des conditions inverses, le chirurgien est le plus souvent obligé d'avoir recours à des opérations préalables dans le but d'agrandir la sphère où il doit porter ses instruments. Ainsi chez une malade atteinte de cancer du voile du palais et de l'amygdale, M. Chassaignac (122), après avoir lié la carotide primitive, enleva le maxillaire supérieur du côté correspondant à la tumeur, et celle-ci put alors être saisie avec facilité.

Depuis, M. Maisonneuve (123) a posé comme règle, que l'on devait désarticuler, l'une des moitiés de la mâchoire inférieure, dans les cas de tumeurs profondes du pharynx, de la langue et du voile du palais, inaccessibles à nos moyens d'action ordinaires.

(*b*) La crainte de l'hémorrhagie, dans l'extirpation des tumeurs du voile du palais, a porté quelques chirurgiens à les attaquer par la ligature. Une tentative de ce genre a été faite en 1845, par Blandin (124), sur un homme de quarante-neuf ans, atteint d'un cancer du voile du palais, de la luette et peut-être même des amygdales. Le procédé opératoire a été exécuté de la manière suivante : au moyen d'une grande aiguille de Deschamps, dans le chas de laquelle on avait passé deux fils, l'un blanc, l'autre noir, on traversa le voile du palais, à son union avec le pilier droit, d'arrière en avant. Les extrémités des fils furent attirés au dehors, de telle façon que le voile du palais était traversé par deux anses de fil, l'un blanc et l'autre noir. Les deux extrémités du fil noir

ayant été confiées à un aide, l'extrémité postérieure ou pharyngienne du fil blanc fut de nouveau passée dans le chas de l'aiguille avec un autre fil noir. L'instrument fut reporté dans le pharynx et ramené à travers le voile du palais dans la bouche. Il y avait alors, au-dessus des limites du mal, deux anses, une anse perpendiculaire, l'autre blanche transversale, et le commencement d'une anse noire qui fut terminée comme la première, de telle façon que la partie malade fut cernée par quatre fils, deux sur les côtés et deux transversalement. Les anses furent serrées au moyen de serre-nœuds. Le voile du palais tomba avec les fils le quatrième jour.

INDEX BIBLIOGRAPHIQUE.

1 Roux. — Répert. général des scienc. médic., t. XXIX, p. 803.
2 Richet. — Traité pratique d'anatomie médico-chirurgicale. Paris, 1855.
3 Sappey. — Traité d'anatomie descriptive, 1857, t. III, p. 31.
4 Sappey. — *Loc. cit.*
5 Malgaigne. — Traité d'anatomie chirurg. et de chirurgie expérimentale, 1838, t. I, p. 465.
6 Velpeau. — Traité complet d'anatomie chirurgicale, 1837, 3e édition, t. I, p. 350.
7 Velpeau. — *Loc. cit.*, p. 337.
8 Ph. Bérard. — Cours de physiologie fait à la Faculté de médecine de Paris, 1848, t. I, p. 691.
9 Ph. Bérard. — *Loc. cit.*
10 Sappey. — *Loc. cit.*
11 N. Guéneau de Mussy. — Traité de l'angine glanduleuse. Paris, 1857, p. 13.
12 Koelliker. — Eléments d'histologie humaine, traduction par J. Béclard et M. Sée. Paris, 1856, p. 402.
13 Rouyer. — Mémoire sur les tumeurs de la région palatine, 1857, inséré dans le Moniteur des hôpitaux.
14 L. Hirschfeld. — Note communiquée.
15 Hirschfeld. — Note communiquée.
16 Ph. Bérard. — *Loc. cit.*
17 Valleix. — Guide du médecin praticien, 2e édition, 1850, t. II, p. 327.
18 Chomel et Blache. — Diction. en 30 vol., t. III, p. 107.
19 Billard. — Traité des maladies des enfants nouveau-nés.

20 Velpeau. — Communic. à l'Acad. des sciences, 16 mars 1835.
21 Valleix. — *Loc. cit.*, t. II, p. 361.
22 Valleix. — *Loc. cit.*, t. II, p. 362.
23 N. Guéneau de Mussy. — *Loc. cit.*
24 Guéneau de Mussy. — *Loc. cit.*, p. 53.
25 Bullet. de thérapeut., t. XXV, p. 208.
26 Journal d'Hufeland, 31.
27 Cazenave. — Traité des syphilides. Paris, 1843, p. 436.
28 Vidal de Cassis. — Traité des maladies vénériennes. Paris, 1853, p. 398.
29 Maisonneuve et Montanier. — Traité pratique des maladies vénériennes. Paris, 1853.
30 Valleix. — *Loc. cit.*, t. II, p. 389, 390.
31 *Loc. cit.*
32 Vidal. — *Loc. cit.*
33 Robert (Melchior). — Traité des maladies vénériennes, d'après les documents puisés dans les leçons de M. Ricord. Paris, 1853, p. 338.
34 Jourdain. — Traité des maladies de la bouche. Paris, 1778, t. I, p. 397, 400, 403, etc.
35 Jourdain. — *Loc. cit.*, p. 405.
36 J.-L. Petit. — Œuvres complètes, 1837, p. 401.
37 Bazin. — Communication orale.
38 Rouyer. — *Loc. cit.*
39 Jourdain. — *Loc. cit.*
40 Oudet. — Dictionnaire en 30 vol., t. X, p. 187.
41 Toirac. — Note communiquée.
42 Jourdain. — *Loc. cit.*, p. 397.
43 Jourdain. — *Loc. cit.*, p. 400.
44 Oudet. — *Loc. cit.*, p. 187.
45 Toirac. — Note communiquée.
46 Toirac. — Note communiquée.
47 Jourdain. — *Loc. cit.*, p. 400.
48 Oudet. — Diction. en 30 vol.
49 Toirac. — Note communiquée.
50 Toirac. — Note communiquée.
51 Jourdain. — *Loc. cit.*, p. 397, 400, 403.
52 Toirac. — Communiqué.
53 Rapport sur un mémoire de M. Rouyer, Bullet. de la Soc. de chirurgie, 26 nov. 1856.

54 Boyer. — Traité des maladies chirurgicales, 5e édition, t. V, p. 349.
55 Velpeau. — Anatomie chirurgicale, t. I, p. 335.
56 Warren. — Surgical observations on tumours, with Cases and operations. London, 1839, p. 353.
57 Rouyer. — Mémoire sur les tumeurs de la région palatine, constituées par l'hypertrophie des glandules salivaires. Monit. des hôp., 1857.
58 Velpeau. — Traité des maladies du sein. Paris, 1854, p. 390.
59 Rouault. — Union médicale, 1857, p. 94.
60 Parmentier. — Essai sur les tumeurs de la région palatine, 1856, Gaz. médicale.
61 Botot. — Journal de médecine de Roux, t. XXXVI, p. 269.
62 Anselin. — Journal de médecine de Roux, t. XIII, p. 443.
63 Jourdain. — Traité des mal. de la bouche, t. I, p. 417.
64 Robert (Melchior). — Traité des maladies vénériennes. Paris, 1853.
65 Swediaur.—Traité complet des maladies syphilitiques, 4e édition. Paris, 1801, t. I, p. 376, et t. II, p. 163.
66 Lagneau.—Dictionnaire de médecine en 30 vol., t. XII, p. 443.
67 Lagneau.—*Loc. cit.*, p. 447.
68 Vidal.—Traité des maladies vénériennes, p. 231.
69 Maladies vénériennes, p. 414.
70 Robert (Melchior). —Traité des maladies vénériennes, p. 322.
71 Cullerier.—Note communiquée.
72 Robert.—Maladies vénériennes, p. 389.
73 Cullerier.—Note communiquée.
74 Ricord.—Clinique iconographique de l'hôpital des vénériens.
75 Boyer.—Maladies chirurgic., t. II, p. 1043. Addit. de Ph. Boyer.
76 Vidal.—Mal vénér., p. 496.
77 Boyer.—*Loc. cit.*, p. 1043.
78 Vidal.—*Loc. cit.*
79 Robert (Melchior).—*Loc. cit.*, p. 379.
80 Clinique iconographique de l'hôpital des vénériens.
81 Communic. par A. Fournier, interne de l'hôpital du Midi.
82 Anatomie chirurgicale, t. I, p. 335.
83 Velpeau.—Anat. chirurg.
84 Parmentier.—*Loc. cit.*
85 Mal. de la bouche. *Loc. cit.*
86 Saucerotte.—Gaz. médic. 1856, p. 415.

87 Essai sur l'anat. pathol. 1816, t. I, p. 320. — Traité d'anat. pathol., t. 3, p. 359.
88 Diday. — Thèse pour le concours de l'agrég. en chir. 1839, p. 34.
89 Bordenave. — Des maladies du sinus maxillaire. Mém. Acad. Chir., t. V, p. 250.
90 Bull. de la Soc. chir., t. II, p. 138.
91 Traité pratique d'anat. chirurg., p. 371.
92 Cullerier. — Note communiquée.
93 Jos. Fox. — The natural history and diseases of the human teeth. London, 1853, p. 135.
94 Delpech. — Malad. chirurg., t. II, p. 48.
95 Journal de médecine, t. V, p. 69.
96 Nouveaux éléments de médecine opératoire, 2e éd. 1839, t. 3, p. 556.
97 Mal. de la bouche, t. I, p. 442.
98 Union médicale, 1856, p. 509.
99 Thèse du concours de l'agrég., 1839, p. 44.
100 Bull. de la Soc. anatom., 12 décembre 1854.
101 Bull. de la Faculté, 1807, p. 140.
102 Mal. chirurg., 5e édition, t. V, p. 347.
103 Précis élémentaire des maladies réputées chirurgicales, t. I, p. 477.
104 Levret. — Observations sur la cure radicale de plusieurs polypes, etc., 3e édition, p. 308.
105 Anat. chirurg., t. I, p. 350.
106 Revue médico-chirurgicale, t. XVIII, p. 289.
107 Levret. — *Loc. cit.*, p. 310.
108 Pathol. chirurg., t. II, p. 770.
109 *Loc. cit.*, t. I, p. 477.
110 Cours d'opérations de chirurgie, 4e édition. Paris, 1740, p. 631.
111 Œuvres chirurgicales, 1801, t. II, p. 231, 234.
112 Instit. de chirurgie, traduction de Paul. — Avignon, 1770, t. III, p. 176.
113 De la médecine opératoire, 1796, t. III.
114 Revue médico-chirurg., t. XVIII, p. 289.
115 *Loc. cit.*, p. 289.
116 Pauli. — Haeser's Repertor., t. II, n° 6, 1841; et Archiv. génér. de médec., 1841, t. III, p. 503.
117 Mémoire sur le tissu hétéradénique. — Gazette hebdomadaire de médec. et de chir., 1856.

118 Traité des maladies du sein, p. 493, 494, etc. ; Discussion à l'Acad. de méd., octobre 1854.

119 Leçons orales de clinique chirurgicale, t. II, p. 463.

120 Traité pratique des maladies cancéreuses et des affections curables confondues avec le cancer. Paris, 1851.

121 *Loc. cit.*

122 Bull. de la Soc. chir., p. 270, 330, 341, 368.

123 Comptes rendus de l'Acad. des sciences, 14 avril 1856.

124 Gazette des hôpitaux, 1845, p. 86.

EXPLICATION DES PLANCHES.

PLANCHE I.

Fig. 1. Elle représente une portion d'acinus formé de cinq culs-de-sac, dont deux sont bilobés.

a, conduit de réunion de ces culs-de-sac à d'autres;
b, cul-de-sac bilobé rétréci à son point de communication avec les autres, ainsi que cela est commun;
c, cul-de-sac cylindrique régulier.

Ces culs-de-sac sont vus à un grossissem. de 300 diamètres. On aperçoit à peine les éléments d'épithélium nucléaire épars à la face interne de la paroi propre des culs-de-sac.

Fig. 2. Extrémité d'un des lobes du cul-de-sac *b* de la figure précédente, vue à 550 diamètres. (Les figures suivantes au même grossissement.)

a, paroi propre;
b, noyaux d'épithélium appliqués à la face interne de cette paroi. Ils sont tantôt plus écartés, tantôt plus rapprochés. Entre eux se voit une certaine quantité de matière amorphe finement granuleuse qui les tient à la fois écartés et unis ensemble;
c, épithélium nucléaire libre. Trois d'entre eux présentent des nucléoles, ce qui est exceptionnel à l'état normal.

Fig. 3. Portion d'acinus hypertrophiée prise sur la tumeur enlevée

par M. Maisonneuve. On y voit quatre culs-de-sac réunis ensemble par une portion commune très-large *aa*. Un cul-de-sac est brisé en *b*.

Ces culs-de-sac se composaient d'épithéliums nucléaires presque tous ovoïdes, tandis qu'à l'état normal ils sont généralement sphériques.

c, d, e, extrémités des culs-de-sac formées par ces noyaux maintenus réunis par une matière amorphe finement granuleuse, non segmentée en cellules. On voit à droite de la figure en *a* le commencement de cette segmentation de la matière amorphe autour de quelques noyaux, mais encore peu reconnaissable.

f, f, petits calculs apercevables dans l'épaisseur des culs-de-sac.

Fig. 4. Culs-de-sac plus hypertrophiés pris dans une portion de la tumeur précédente plus ramollie.

b, c, extrémités de deux culs-de-sac dans lesquels la segmentation de la matière amorphe autour des noyaux n'est pas encore visible;

De *b* en *c*, on suit les phases de la segmentation qui devient très-manifeste en *a;*

d, cul-de-sac déchiré montrant des cellules.

Beaucoup de ces noyaux sont pourvus d'un ou de deux nucléoles; beaucoup de culs-de-sac étaient composés de cellules à noyaux bien plus volumineux, tels que les noyaux de la Fig. 5, *a*. Beaucoup de culs-de-sac offraient des cellules plutôt prismatiques que pavimenteuses.

Fig. 5. Elle représente les diverses formes de cellules, à un ou deux noyaux, provenant de culs-de-sac dissociés sous nos yeux.

a, a, cellules à un noyau;

b, cellule à deux noyaux;

c, cellule allongée et aplatie vue de côté;

d, cellule de même forme, mais à deux noyaux, vue de face;

e, noyaux libres.

PLANCHE II (500 DIAMÈTRES DE GROSSISSEMENT).

FIG. 1. Calculs de forme diverse, tels qu'on en trouve dans beaucoup de tumeurs hypertrophiques glandulaires du palais.

a, ***b***, calculs d'aspect homogène ayant dégagé des gaz par l'acide chlorhydrique; les calculs suivants sont d'une autre nature et ne dégageaient pas de gaz par les acides;

c, ***d***, calculs à surface hérissée de petites aiguilles;

e, ***f***, ***g***, ***h***, ***i***, calculs de forme diverse à surface lisse, formés des mêmes petites aiguilles plus fortement cohérentes.

FIG. 2.

a, ***b***, ***c***, ***d***, ***e***, ***f***, ***g***, ***h***, forme particulière d'une sorte de filament solide, ramifié comme les *acini* des glandes hypertrophiées et occupant l'axe des culs-de-sac. Les formes et les dimensions de ces filaments étaient très-variables. Chacun d'eux était composé : 1° d'une partie centrale ***cc***, tantôt purement fibreuse, tantôt formée seulement de corps fusiformes fibro-plastiques ***a***, le plus souvent partie fibreuse, partie fibro-plastique; 2° d'une partie périphérique qui quelquefois masquait complétement la partie fibreuse centrale (voyez ***d***, ***e***, ***f***). La partie périphérique était composée des mêmes petites aiguilles que les calculs de la FIG. 1, mais beaucoup plus cohérentes. Pourtant dans certains points elles étaient libres et saillantes à la surface ***h***.

k, ***k***, ***l***, calculs semblables à ceux de la FIG. 1.

m, ***n***, calculs formés de petits grains dégageant des gaz par l'acide chlorhydrique. Après la dissolution des sels calcaires dégageant des gaz, il restait une trame très-transparente, d'apparence organique, mais homogène, de même forme que ces calculs.

FIG. 3. Filament analogue à celui de la FIG. 2.

a, ***b***, portion libre du filament;

c, ***d***, portion du filament entourée de quelques-unes des cellules du cul-de-sac dont il occupait la partie centrale. Ces cellules sont plutôt prismatiques que pavimenteuses, ainsi qu'on l'observe souvent dans ces hypertrophies glandulaires.

TABLE DES MATIÈRES.

Pages.

INTRODUCTION. 1

NOTIONS ANATOMIQUES SUR LA VOUTE PALATINE ET LE VOILE DU PALAIS. 3

TUMEURS INFLAMMATOIRES. 8

§ 1. PHLEGMASIES PROPREMEMT DITES. 8

A. PHLEGMASIES NON SPÉCIFIQUES. 9

1° De la stomatite simple ou érythémateuse. 9

2° De l'angine gutturale. 10

3° Angine gutturale chronique. 12

4° Angine glanduleuse. 13

B. PHLEGMASIES SPÉCIFIQUES. 15

1° Angine syphilitique. 15

2° Palatite ulcéreuse syphilitique. 16

§ 2. PHLEGMASIES QUI ONT DES RELATIONS AVEC L'APPAREIL DENTAIRE. 17

ABCÈS. 17

1° Abcès idiopathiques. 18

2° Abcès symptomatiques. 19

TUMEURS ADÉNOIDES. 21

TUMEURS FIBREUSES. 44

TUMEURS SYPHILITIQUES. 45

1° Plaques muqueuses hypertrophiées. 45

2° Végétations. 48

3° Syphilide tuberculeuse. 48

4° Tumeurs gommeuses. 49

5° Nécrose, carie, ostéite palatines. 51

TUMEURS SANGUINES. 53
§ 1. Anévrismes. 53
§ 2. Tumeurs fongueuses sanguines ou érectiles. 55

KYSTES. 60

EXOSTOSES ET ENCHONDROMES. 61

CORPS ÉTRANGERS. 64
1° Corps étrangers venus du dehors. 64
2° Calculs du voile du palais. 64
3° Tumeurs formées par des dents. 66

TUMEURS DE LA LUETTE. 66
Hypertrophie de la luette. 67
Charbon de la luette. 68
Tumeurs sanguines. 69

CANCER DE LA RÉGION DU PALAIS. 70

Paris. — Imprimé par E. Thunot et Ce, 26, rue Racine.

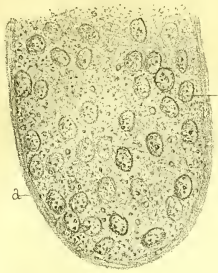

Fig. 2.

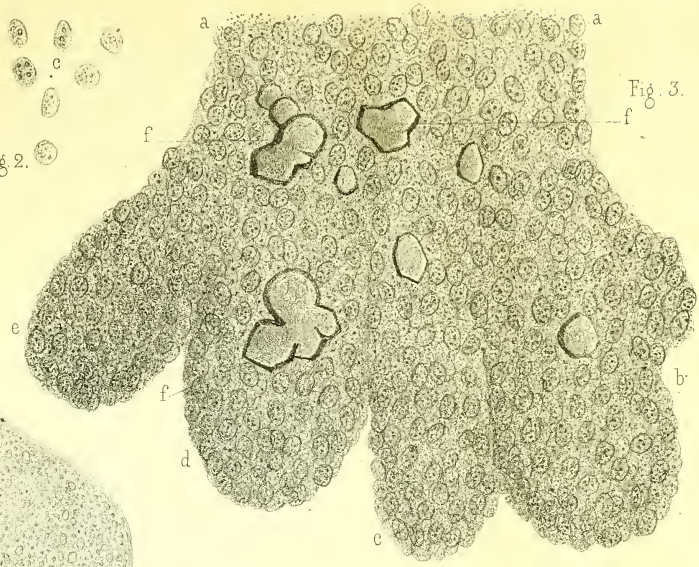

Fig. 3.

Fig. 4.

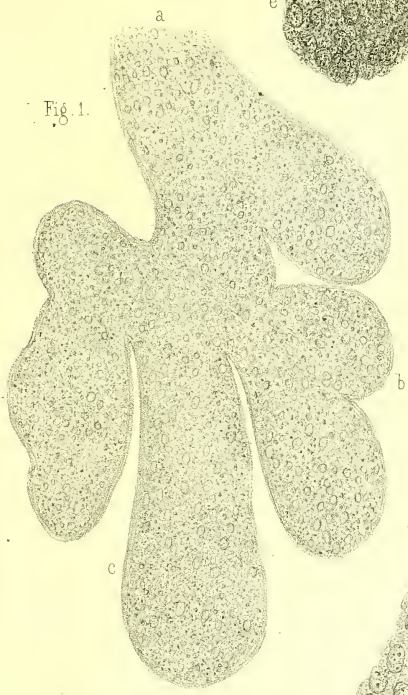

Fig. 1.

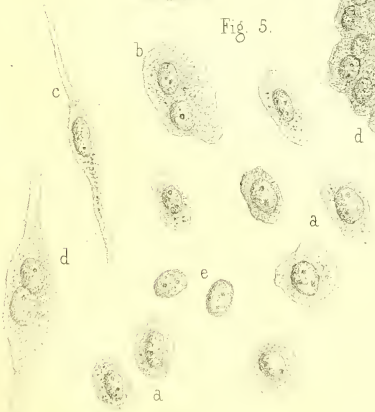

Fig. 5.

Lith. Becquet frères. Paris.

Fig. 1.
a
b
c
d
e
f
g
h
i
k
l
m
n
Fig. 2.
a
b
c
d
e
f
g
h
k
Fig. 3.
a
b
c
d